ПЕРЕКРЕСТНАЯ ПЕРЕСАДКА КОМБИНИРОВАННОГО ЛИЦЕВОГО ТРАНСПЛАНТАТА В ЭКСПЕРИМЕНТЕ НА БИООБЪЕКТАХ

Н. А. Дайхес[1], Д. Н. Назарян[1], К. С. Гилева[2], М. А. Мохирев[1], И. Н. Ляшев[1], Г. К. Захаров[1], А. В. Федосов[1], М. Б. Потапов[1], А. В. Батырев[1] ✉, О. В. Карнеева[1]

[1] Национальный медицинский исследовательский центр оториноларингологии Федерального медико-биологического агентства России, Москва, Россия

[2] Российский научный центр хирургии имени Б. В. Петровского, Москва, Россия

Пересадка лицевого трансплантата остается операцией выбора для пациентов с обширными дефектами тканей челюстно-лицевой области. Целью работы было в эксперименте на биообъектах разработать и апробировать методику перекрестной пересадки комбинированного лицевого трансплантата, подобрать анестезиологическое пособие с целью снижения рисков периоперационных осложнений, улучшения показателей выживаемости особей за счет сокращения длительности хирургического вмешательства и разработать протокол послеоперационной терапии и реабилитации особей, оценки диагностики острой реакции отторжения и отработки иммуносупрессивной терапии. В трех сериях операций по пересадке лицевых трансплантатов на 26 минипигах были апробированы типичные комбинации компонентов и дизайны лоскута. На всех этапах эксперимента команда добилась выживания особей более 30 дней, без нарушения жизненных функций. Отработана схема иммуносупрессии. Выбранная методика позволяет проводить две пересадки за одно хирургическое вмешательство внутри одной пары.

Ключевые слова: трансплантация лица, микрохирургия, лицевой лоскут, композитный трансплантат

Финансирование: согласно гранту ФМБА на выполнение прикладной научно-исследовательской работы по теме «Исследование метаболических, морфометрических и функциональных характеристик тканей и органов после операций в области головы и шеи на основе применения физических и лазерно-конверсионных цифровых технологий» («ЧЛХ-18»).

Вклад авторов: Н. А. Дайхес, Д. Н. Назарян — организация работы, редактирование статьи; К. С. Гилева, М. А. Мохирев, И. Н. Ляшев, Г. К. Захаров, А. В. Федосов, М. Б. Потапов — участие в экспериментальной части работы; А. В. Батырев — участие в организации и экспериментальной части работы, написание статьи; О. В. Карнеева — участие в организации работы.

Соблюдение этических стандартов: условия содержания животных, уход и все проводимые с ними манипуляции соответствовали стандартам работы с экспериментальными моделями.

✉ **Для корреспонденции:** Алексей Владимирович Батырев
Волоколамское шоссе, д. 30/2, к. 443, г. Москва, 123182; craniofacial@yandex.ru

Статья получена: 01.10.2020 **Статья принята к печати:** 14.11.2020 **Опубликована онлайн:** 29.11.2020

DOI: 10.47183/mes.2020.018

AN EXPERIMENT ON BIOLOGICAL OBJECTS: COMPOSITE FACIAL GRAFT CROSS-TRANSPLANTATION

Daikhes NA[1], Nazaryan DN[1], Gileva KS[2], Mokhirev MA[1], Lyashev IN[1], Zakharov GK[1], Fedosov AV[1], Potapov MB[1], Batyrev AV[1] ✉, Karneeva OV[1]

[1] Federal Scientific and Clinical Center of Otorhinolaryngology under the Federal Medical-Biological Agency (FMBA) of the Russian Federation, Moscow, Russia

[2] Petrovsky Russian Scientific Center for Surgery, Moscow, Russia

Facial graft transplantation remains the operation of choice for patients with extensive tissue defects in the maxillofacial region. This study aimed to set up an experiment on biological objects, develop and test a combined facial graft cross-transplantation technique, select the anesthetic aid allowing to reduce the risks of perioperative complications, improve survivability of the subjects by reducing the duration of surgical intervention, develop a postoperative therapy and rehabilitation protocol, assess detection of an acute rejection reaction and develop the immunosuppressive therapy protocol. We conducted three series of facial graft transplantation surgeries on 26 minipigs and tested the typical component combinations and flap designs. At all stages of the experiment, we managed to have the subjects surviving for over 30 days without disrupting their vital functions. The immunosuppression procedure was developed and tested. The chosen technique allows transplanting two grafts within a single surgery on one pair.

Keywords: face transplant, microsurgery, facial flap, composite flap

Funding: FMBA applied research, subject "Research of metabolic, morphometric and functional characteristics of tissues and organs after head and neck area surgery involving physical and laser-conversion digital technologies" ("ChLH-18").

Author contribution: Daikhes NA, Nazaryan DN — work organization, article editing; Gileva KS, Mokhirev MA, Lyashev IN, Zakharov GK, Fedosov AV, Potapov MB — participation in the experimental part of the work; Batyrev AV — participation in the organization and experimental part of the work, article authoring; Karneeva OV — participation in the organization of work.

Compliance with ethical standards: the living conditions of animals, care and all manipulations they were subjected to meet the experimental model research standards.

✉ **Correspondence should be addressed:** Alexey V. Batyrev
Volokolamskoe shosse, 30/2, k. 443, Moscow, 123182; craniofacial@yandex.ru

Received: 01.10.2020 **Accepted:** 14.11.2020 **Published online:** 29.11.2020

DOI: 10.47183/mes.2020.018

В настоящее время основным методом реконструкции обширных дефектов головы и шеи является пластика свободными аутотрансплантатами [1–3]. Однако при утрате таких структур, как губы, веки, нос, единственным полноценным методом реабилитации таких пациентов является аллотрансплантация композитного лицевого лоскута [4–6].

На сегодняшний день в мире осуществлено 40 пересадок комбинированного лицевого трансплантата и, несмотря на первые удачные операции, выполненные в 2005 г. [7], операция остается уникальной и требует высокой квалификации специалистов, участвующих в подготовке, проведении оперативного вмешательства, дальнейшем наблюдении и реабилитации [8]. Большой проблемой для

Рис. 1. Экспериментальные особи в ближайший послеоперационный период

Рис. 2. Минипиги на 14-е сутки после проведенной кросс-трансплантации

бригад, выполняющих данные манипуляции, остается высокая иммуногенность кожи, увеличивающая риски развития отторжения трансплантата. Единого подхода на данный момент нет и предложены различные варианты решений. Важным требованием к методикам остается гуманность экспериментов, сохранение жизни экспериментальных особей.

Наиболее популярной биологической моделью для выполнения экспериментальных пересадок лицевого трансплантата до сих пор оставалась лабораторная мышь [9].

Целью работы было: 1) разработать и апробировать в эксперименте методику перекрестной пересадки комбинированного лицевого трансплантата на минипигах; 2) разработать и апробировать послеоперационную терапию и реабилитацию особей, оценку диагностики острой реакции отторжения и формирования компетентной схемы иммуносупрессивной терапии; 3) апробировать анестезиологическое пособие с целью снижения рисков периоперационных осложнений.

МАТЕРИАЛЫ И МЕТОДЫ

Участниками эксперимента проведено три серии операций по пересадке лицевых трансплантантов на специально отобранных особях-минипигах в качестве биологических моделей.

Для проведения эксперимента были подобраны 26 близкородственных особи — братья в возрасте от 8 до 24 месяцев, весом 10–20 кг [10, 11].

Хирургическое вмешательство осуществляли параллельно на двух особях в условиях подготовленной операционной при помощи стандартного хирургического инструментария. Микроэтап осуществляли с использованием операционного микроскопа. Во время предоперационной подготовки проводили разметку комбинированного лицевого трансплантата на одной особи, далее при помощи шаблона переносили на вторую особь для достижения максимальной прецизионности. При заборе трансплантатов производили острую мобилизацию мягкотканных компонентов лоскутов, с сохранением жизненно важных структур, оставляли сохранными сосудистые пучки до уровня отхождения от наружных сонных артерий и впадения в яремные вены, выделяли ветви лицевого нерва для последующей нейрорафии. Костные части трансплантатов атравматично мобилизовали при помощи пьезохирургического аппарата, после трансплантации фиксировали минипластинами и минивинтами Конмет. В послеоперационном периоде динамически на 7-е, 14-е, 21-е сутки проводили забор биоптатов для верификации протекающих репаративных процессов. При появлении первых признаков реакции отторжения проводили забор биоптата вне стандартных сроков. На всех этапах эксперимента вели фото- и видеофиксацию (рис. 1, 2).

Были рассмотрены различные комбинации лоскутов с целью отработки наиболее распространенных вариантов трансплантатов (табл. 1).

Таблица 1. Использование моделей лоскутов на различных этапах эксперимента

Число особей	Возраст (месяцы)	Дизайн трансплантата
1-й этап		
4	24	Лицевой кожно-мышечный лоскут щечной, околоушной областей (рис. 3, 4)
4	24	Комбинированный кожно-костно-мышечный лоскут щечной, околоушной областей и нижней челюсти (рис. 5, 6)
2	24	Комбинированный кожно-костно-мышечный лоскут параорбитальной, щечной, околоушной областей и верхней челюсти
2-й этап		
2	24	Лицевой кожно-мышечный лоскут щечной, околоушной, нижней части параорбитальной областей (рис. 7, 8)
2	8	Лицевой кожно-мышечный лоскут щечной, околоушной, нижней части параорбитальной областей (рис. 9, 10)
2	24	Лицевой кожно-мышечный лоскут околоушной области с ушной раковиной и щечной области
2	8	Лицевой кожно-мышечный лоскут околоушной области с ушной раковиной и щечной области
3-й этап		
4	8	Лицевой кожно-мышечный лоскут щечной и околоушной областей с наложением нейроанастомозов в области ветвей лицевого нерва
4	8	Лицевой кожно-мышечный лоскут околоушной области с включением наружного отдела ушной раковины, щечной области с наложением нейроанастомозов в области ветвей лицевого нерва

Рис. 3. Лицевой кожно-мышечный лоскут щечной, околоушной областей (первая особь)

Рис. 4. Лицевой кожно-мышечный лоскут щечной, околоушной областей (вторая особь)

Рис. 5. Комбинированный кожно-костно-мышечный лоскут щечной, околоушной областей и нижней челюсти (первая особь)

Рис. 6. Комбинированный кожно-костно-мышечный лоскут щечной, околоушной областей и нижней челюсти (вторая особь)

Рис. 7. Лицевой кожно-мышечный лоскут щечной, околоушной, нижней части параорбитальной областей (первая особь)

Рис. 8. Лицевой кожно-мышечный лоскут щечной, околоушной, нижней части параорбитальной областей (вторая особь)

Рис. 9. Лицевой кожно-мышечный лоскут околоушной области с ушной раковиной и щечной области (первая особь)

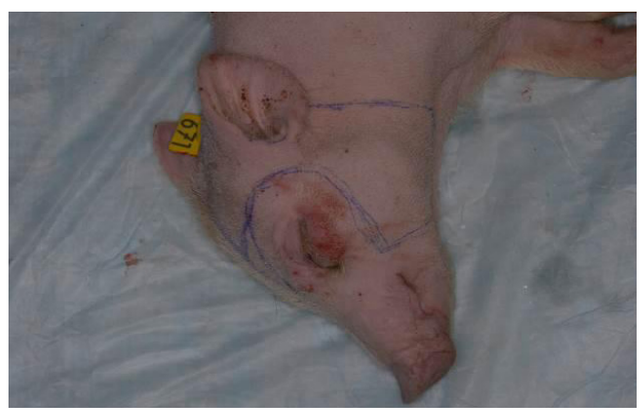

Рис. 10. Лицевой кожно-мышечный лоскут околоушной области с ушной раковиной и щечной области (вторая особь)

Выполнение 1-го этапа

В ходе первого этапа на пяти парах минипигов (пары — братья, возраст — 24 месяца, вес — 16–20 кг) выполнили экспериментальные перекрестные пересадки лицевых трансплантатов, в ходе которых были апробированы и отработаны основные методики и дизайны лоскутов с отработкой ключевых этапов (рис. 11–13):

– лицевой кожно-мышечный лоскут щечной, околоушной областей;

– комбинированный кожно-костно-мышечный лоскут щечной, околоушной областей и нижней челюсти;

– комбинированный кожно-костно-мышечный лоскут параорбитальной, щечной, околоушной областей и верхней челюсти.

Оперативные вмешательства проводили в условиях внутривенного наркоза (рометар 0,15 мг/кг + золетил-100 2 мг/кг) без анестезиологического сопровождения. Среднее время оперативного вмешательства составило 14 ч.

В послеоперационном периоде животные получали антибактериальный препарат (байтрил — 14 суток) и иммуносупрессивную терапию (преднизолон 120 мг в/м 1 раз/сут. в течение всего периода наблюдения).

В послеоперационном периоде у двух особей из разных пар отмечено развитие отека на 5-е сутки после оперативного вмешательства, им проводили пульс-терапию и увеличили плановую дозировку преднизолона до 240 мг. Спустя 5 дней произошел тромбоз анастомозов вследствие развития сосудистой реакции на гиперергический ответ организма реципиента.

Выполнение 2-го этапа

В ходе второго этапа производили перекрестную пересадку лицевого трансплантата на четырех парах особей (две пары — братья, возраст — 24 месяца, вес — 20 кг; две пары — братья, возраст — 8 месяцев, вес — 8 кг).

В данном эксперименте апробировали кросс-трансплантацию:

– лицевого кожно-мышечного лоскута щечной, околоушной, нижней части параорбитальной областей;

– лицевого кожно-мышечного лоскута околоушной области с ушной раковиной и щечной области.

Оперативные вмешательства проводили с анестезиологическим пособием, внутривенной седацией (рометар 0,15 мг/кг, золетил-100 2 мг/кг, пропофол 4 мг/кг, ксила 0,2 мл/кг) под контролем врачей-анестезиологов. Среднее время оперативного вмешательства составило 10 ч.

В послеоперационном периоде экспериментальные особи получали антибактериальную (байтрил — 3 мл 1 раз/сутки в/м) и иммунотерапию (дексаметазон 16 мг 1 раз/сутки в/м) в течение всего времени наблюдения.

Так же как и на 1-м этапе эксперимента, было отмечено отсроченное развитие реакции отторжения. Клинические проявления купировали с помощью пульс-терапии гормонального препарата солумедрол 360 мг в/м.

На 21-е сутки после хирургического вмешательства был произведен забор гистологического материала (место сращения пересаженного лоскута и тканей реципиентной особи) для гистологического контроля.

Выполнение 3-го этапа

В ходе третьего этапа производили перекрестную пересадку лицевого трансплантата на четырех парах

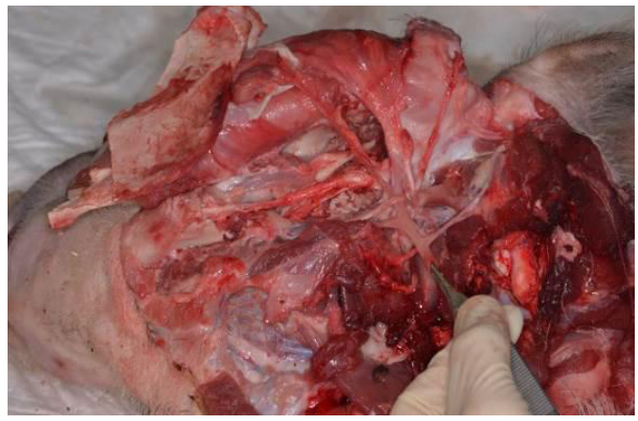

Рис. 11. Интраоперационное фото после диссекции комбинированного кожно-костно-мышечного лоскута щечной области

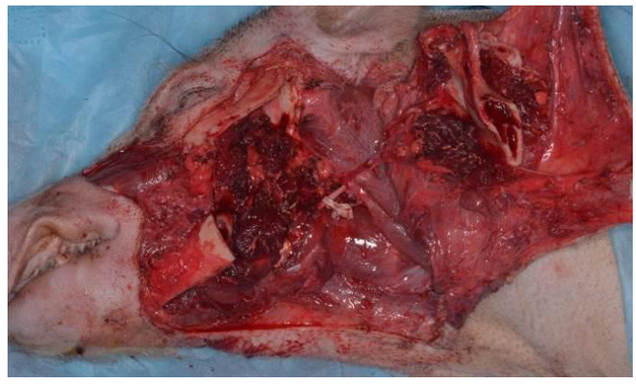

Рис. 12. Интраоперационное фото после диссекции комбинированного кожно-костно-мышечного лоскута щечной области и нижней челюсти

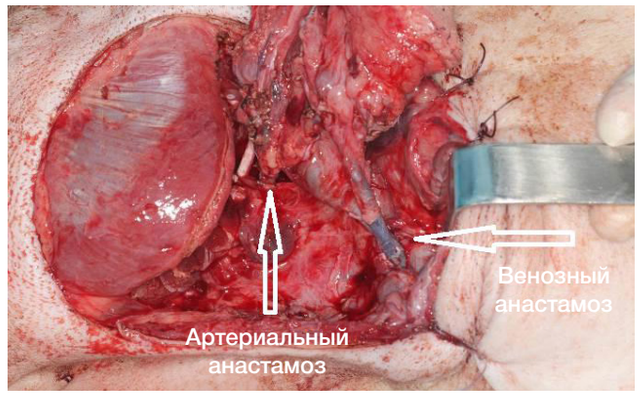

Рис. 13. Интраоперационная фотография, сделанная после наложения сосудистых анастомозов

Рис. 14. Интраоперационная фотография, сделанная после выделенного ствола и ветвей лицевого нерва

Таблица 2. Время наблюдения на каждом этапе эксперимента

Число особей	Возраст (месяцы)	Длительность наблюдения за лоскутом
1-й этап		
Две пары (реципиент–донор)	24	36 дней
2-й этап		
Две особи из разных пар	8	30 дней (с гистологическим подтверждением на 21-е сутки заживления первичным натяжением)
3-й этап		
Две особи из разных пар (с применением препарата такролимус)	8	30 дней (с гистологическим подтверждением на 14-е сутки заживления первичным натяжением)

Таблица 3. Выживаемость особей после проведенного оперативного вмешательства

Число особей	Длительность
1-й этап	
8 из 10 (80%)	Более 30 дней
2-й этап	
7 из 8 (87,5%)	Более 30 дней
3-й этап	
7 из 8 (87,5%)	Более 30 дней

особей (четыре пары — братья, возраст — 8 месяцев, вес — 10 кг). В результате анализа проведенной работы была скорректирована периоперационная терапия, изменен протокол анестезии. Интра- и послеоперационно проводили иммуносупрессивную терапию [12].

Для профилактики немедленной потери трансплантатов по иммунологическим причинам накануне операции проводили определение совместимости групп крови и микролимфоцитотоксический тест, при этом учитывали, что каждое животное одновременно являлось и донором, и реципиентом. Индивидуальную совместимость крови проверяли, ставя пробу на плоскости при комнатной температуре.

В результате серии иммунологических тестов было сформировано четыре пары животных, которым совокупно выполнили восемь трансплантаций — в каждом случае результаты пробы на индивидуальную совместимость и микролимфоцитотоксический тест были отрицательными.

В данном эксперименте была продолжена отработка моделей комбинированных лоскутов:

– лицевого кожно-мышечного лоскута щечной и околоушной областей с наложением нейроанастомозов в области ветвей лицевого нерва;

– лицевого кожно-мышечного лоскута околоушной области с включением наружного отдела ушной раковины, щечной области с наложением нейроанастомозов в области ветвей лицевого нерва (рис. 14).

Оперативное вмешательство проводили с анестезиологическим пособием под внутривенной седацией (золетил-100 2 мг/кг, пропофол — 4 мг/кг, ксила — 0,2 мл/кг). Среднее время оперативного вмешательства составило 8 ч.

В медикаментозную терапию в ходе эксперимента с учетом дополнительных консультаций с трансплантологами и анестезиологами были внесены следующие корректировки.

Предоперационный период:

за 8 ч — низкомолекулярные гепарины (клексан) п/к;

антибактериальная терапия — за 30 мин до разреза интерспектин 1 мл в/в.

Интраоперационно две пары особей получали:

в/в «Прогаф» (0,15 мг/кг);

гепарин перед запуском кровотока.

В послеоперационном периоде экспериментальным особям назначены: антибактериальные препараты (интерспектин 1 мл на 10 кг в/м 1 раз/сутки) в течение 14 дней для профилактики вторичных бактериальных осложнений; иммуносупрессивная терапия (Солумедрол 160 мг в/м) в течение всего периода наблюдения.

В послеоперационном периоде не было отмечено выраженных явлений отторжения лоскутов, сохраняющиеся отеки были обусловлены объемом вмешательства и гиперсекрецией слюнной железы.

РЕЗУЛЬТАТЫ ИССЛЕДОВАНИЯ

На всех этапах эксперимента достигнуто выживание особей в долгосрочном периоде, что свидетельствует о гуманном использовании животных. Жизненные функции особей в послеоперационном периоде остались без изменений (табл. 2). Достигнуто улучшение выживаемости особей после оперативного вмешательства (табл. 3).

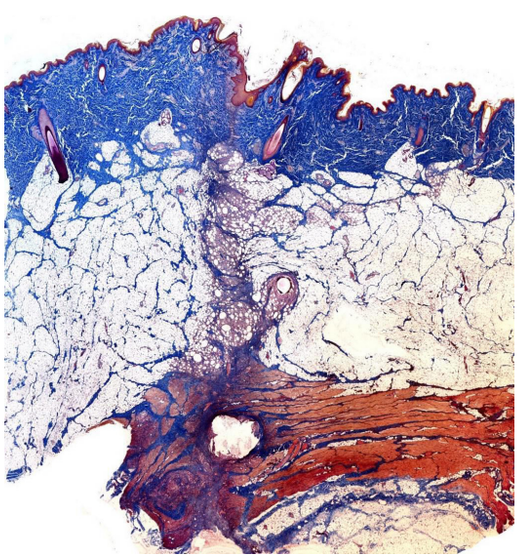

Рис. 15. Место сращения лоскута с тканями реципиента на сканированном изображении гистологического препарата

Таблица 4. Результаты выживания лоскутов в зависимости от применения различных видов антибактериальной и иммуносупрессивной терапии

Иммунотерапия	Результат
1-й этап	
Антибактериальная (цефтриаксон 1 раз/сутки в/м) + иммуносупрессивная терапия (преднизолон 120 мг, при развитии отторжения пульс-терапия 240 мг)	Два (из 10) лоскута из разных пар — выживание без признаков острого отторжения до 36 дней, развитие отсроченного острого отторжения с попыткой купирования пульс-терапией
2-й этап	
Антибактериальная (энрофлоксацин — 1 раз/сутки в/м) и иммунотерапия (дексаметазон 16 мг 1 раз/сутки в/м, при развитии реакции отторжения пульс-терапия дексаметазон 32 мг 1 раз/сутки)	Два (из 8) лоскута из разных пар — приживление на 21-е сутки, с купированным острым кризом отторжения в послеоперационном периоде
3-й этап	
Антибактериальная (линкомицин + спектиномицин 1 раз/сутки в/м) и иммунотерапия (такролимус — интраоперационно в/в, метилпреднизолон в/м)	Два (из 8) лоскута из разных пар — приживление на 14-е сутки без явлений отторжения

При гистологическом исследовании (рис. 15) границ реципиент–донор получены результаты заживления первичным натяжением, исключая острое отторжение по Banff-классификации [13, 14].

На рис. 15 представлены кожа и подкожная клетчатка, состоящие из двух фрагментов, разделенных раневым пространством.

Первый фрагмент (реципиент) — кожный лоскут с платизмой. Кожа представлена обычными слоями с признаками ороговения, производными кожи (волосяными фолликулами, сальными железами). Жировая клетчатка включает сосуды различного калибра. Платизма обычного строения состоит из продольных и поперечных мышечных волокон. В глубоком слое — железистые структуры.

Второй фрагмент — кожный лоскут с платизмой. Кожа представлена обычными слоями с признаками ороговения, производными кожи (волосяными фолликулами, сальными железами). Жировая клетчатка включает сосуды различного калибра. В платизму обычного строения состоящую из продольных и поперечных мышечных волокон, проникают узкие тяжи грануляционной ткани. Сосуды содержат форменные элементы.

Раневое пространство представлено узкой щелью, заполненной грануляционной тканью с низкой клеточностью. Основу грануляционной ткани составляют мелкие капилляры и прослойки соединительной ткани с тонкими фибриллами. Грануляционная ткань практически без инфильтрации полиморфноядерными лейкоцитами (нейтрофилами), лимфоцитами. Они обнаруживаются лишь в поверхностном слое под некротизированным участком эпидермиса. По ходу раневой щели только со стороны первого фрагмента заметна инфильтрация многоядерными клетками.

В табл. 4 представлены результаты приживления лоскутов в зависимости от схем терапии в пери- и послеоперационном периодах. Следует отметить более эффективный ответ при купировании реакций острого отторжения.

ОБСУЖДЕНИЕ РЕЗУЛЬТАТОВ

В послеоперационном периоде, несмотря на гистологическую верификацию заживления трансплантатов, необходимо активное динамическое наблюдение с минимальной задержкой коррекции иммуносупрессивной терапии при появлении признаков развития острой реакции отторжения тканей.

После анализа результатов эксперимента в связи с развитием кризов острого отторжения трансплантата, нами сделан вывод о необходимости продолжения разработки и апробации схемы иммуносупрессии, что согласуется с результатами других исследователей [15]. Другой группой авторов выявлена роль особенности композитного трансплантата в развитии реакции отторжения в одном из его компонентов [16], ведущей к потере кожной части лоскута, но с сохранностью мышечного компонента.

Таким образом, поднимается вопрос о необходимости подбора объективных методов диагностики состояния всех компонентов лоскута и важности учета особенностей композитных трансплантатов, по сравнению с трансплантацией единых органов.

ВЫВОДЫ

Апробированная в эксперименте методика перекрестной пересадки комбинированного лицевого трансплантата позволяет отработать навыки всем членам бригады (хирургам, анестезиологам, трансплантологам, иммунологам), участвующим в подготовке, проведении и послеоперационной реабилитации пациентов с предстоящей операцией по трансплантации лица. При проведении манипуляций с расширенным анестезиологическим пособием отмечено сокращение операционного времени и улучшение показателя выживаемости особей после операции.

Используемая на данном этапе эксперимента иммуносупрессивная терапия требует дальнейшей коррекции и апробации для снижения риска развития эпизодов острого или хронического отторжения.

Акцент на уникальных особенностях композитных трансплантатов может позволить использовать дополнительное, более специфичное лечение, что может кратно увеличить длительность жизни пациентов с данным видом трансплантатов. С учетом вышеописанных факторов стоит рассмотреть возможность применения препарата алемтузумаб в периоперационном периоде дополнительно к применяемой схеме при проведении трансплантаций.

Литература

1. Fu-Chan Wei, Mardini S. Flaps and Reconstructive Surgery. Elsevier, 2016; 872 p.
2. Пейпл А. Д., редактор. Пластическая и реконструктивная хирургия лица. М.: Бином. Лаборатория знаний, 2007; 952 с.
3. Неробеев А. И., Плотников Н. А. Восстановительная хирургия мягких тканей челюстно-лицевой области. М.: Медицина; 288 с.
4. Sosin M, Ceradini DJ, Levine JP, Hazen A, Staffenberg DA, Saadeh PB, et al. Total Face, Eyelids, Ears, Scalp, and Skeletal Subunit Transplant. Plastic and Reconstructive Surgery. 2016; 138 (1): 205–19.
5. Pomahac B, Diaz-Siso JR, Bueno EM. Evolution of indications for facial transplantation. Journal of Plastic, Reconstructive Aesthetic Surgery. 2011; 64 (11): 1410–6.
6. Wo L, Bueno E, Pomahac B. Facial transplantation. Current Opinion in Organ Transplantation. 2015; 1.
7. Iske J, Nian Y, Maenosono R. Maurer M, Sauer IM, Tullius SG. Composite tissue allotransplantation: opportunities and Challenges. Cellular Molecular Immunology. 2019; 16: 343–9
8. Siemionow M. The Know-How of Face Transplantation. L.: Springer-Verlag, 2011; 494 p.
9. Siemionow M. Plastic and Reconstructive Surgery Experimental Models and Research Designs. L.: Springer-Verlag, 2015; 661 p.
10. Каркищенко Н. Н., Грачев С. В. Руководство по лабораторным животным и альтернативным моделям в биомедицинских исследованиях. М.: Профиль-2С, 2010; 344 с.
11. Руководство по работе с лабораторными животными для сотрудников ГБОУ ВПО РНИМУ им. Н.И.Пирогова Минздрава России, занятых проведением доклинических испытаний. М., 2015; 42 с.
12. Rifkin WJ, David JA, Plana NM, Kantar RS, Diaz-Siso JR, Gelb BE, et al. Achievements and Challenges in Facial Transplantation. Annals of Surgery. 2018; 268 (2): 260–70.
13. Solez K, Racusen LC. The Banff classification revisited. Kidney International. 2013; 83 (2): 201–06.
14. Schneider M, Cardones ARG, Selim MA, Cendales LC. Vascularized composite allotransplantation: a closer look at the banff working classification. Transplant International. 2016; 29 (6): 663–71.
15. Kueckelhaus M, Fischer S, Seyda M, Bueno EM, Aycart MA, Alhefzi M, et al. Vascularized composite allotransplantation: current standards and novel approaches to prevent acute rejection and chronic allograft deterioration. Transplant International. 2015; 29 (6): 655–62.
16. Sinha I, Pomahac B. Split rejection in vascularized composite allotransplantation. Eplasty. 2013; 13: e53.

References

1. Fu-Chan Wei, Mardini S. Flaps and Reconstructive Surgery. Elsevier, 2016; 872 p.
2. Pejpl AD, redaktor. Plasticheskaja i rekonstruktivnaja hirurgija lica. M.: Binom. Laboratorija znanij, 2007; 952 s. Russian.
3. Nerobeev AI, Plotnikov NA. Vosstanovitel'naja hirurgija mjagkih tkanej cheljustno-licevoj oblasti. M.: Medicina; 288 s. Russian.
4. Sosin M, Ceradini DJ, Levine JP, Hazen A, Staffenberg DA, Saadeh PB, et al. Total Face, Eyelids, Ears, Scalp, and Skeletal Subunit Transplant. Plastic and Reconstructive Surgery. 2016; 138 (1): 205–19.
5. Pomahac B, Diaz-Siso JR, Bueno EM. Evolution of indications for facial transplantation. Journal of Plastic, Reconstructive Aesthetic Surgery. 2011; 64 (11): 1410–6.
6. Wo L, Bueno E, Pomahac B. Facial transplantation. Current Opinion in Organ Transplantation. 2015; 1.
7. Iske J, Nian Y, Maenosono R. Maurer M, Sauer IM, Tullius SG. Composite tissue allotransplantation: opportunities and Challenges. Cellular Molecular Immunology. 2019; 16: 343–9
8. Siemionow M. The Know-How of Face Transplantation. L.: Springer-Verlag, 2011; 494 p.
9. Siemionow M. Plastic and Reconstructive Surgery Experimental Models and Research Designs. L.: Springer-Verlag, 2015; 661 p.
10. Karkishhenko NN, Grachev SV. Rukovodstvo po laboratornym zhivotnym i al'ternativnym modeljam v biomedicinskih issledovanijah. M.: Profil'-2C, 2010; 344 s. Russian.
11. Rukovodstvo po rabote s laboratornymi zhivotnymi dlja sotrudnikov GBOU VPO RNIMU im. N.I.Pirogova Minzdrava Rossii, zanjatyh provedeniem doklinicheskih ispytanij. M., 2015; 42 s. Russian.
12. Rifkin WJ, David JA, Plana NM, Kantar RS, Diaz-Siso JR, Gelb BE, et al. Achievements and Challenges in Facial Transplantation. Annals of Surgery. 2018; 268 (2): 260–70.
13. Solez K, Racusen LC. The Banff classification revisited. Kidney International. 2013; 83 (2): 201–06.
14. Schneider M, Cardones ARG, Selim MA, Cendales LC. Vascularized composite allotransplantation: a closer look at the banff working classification. Transplant International. 2016; 29 (6): 663–71.
15. Kueckelhaus M, Fischer S, Seyda M, Bueno EM, Aycart MA, Alhefzi M, et al. Vascularized composite allotransplantation: current standards and novel approaches to prevent acute rejection and chronic allograft deterioration. Transplant International. 2015; 29 (6): 655–62.
16. Sinha I, Pomahac B. Split rejection in vascularized composite allotransplantation. Eplasty. 2013; 13: e53.