

КЛИНИКО-РЕНТГЕНОЛОГИЧЕСКАЯ ОЦЕНКА СОСТОЯНИЯ ИМПЛАНТАТОВ С НЕСЪЕМНЫМИ КОНСТРУКЦИЯМИ В ДИНАМИКЕ ЗА 20 ЛЕТ

Е. Е. Олесов¹✉, А. С. Иванов², Р. С. Заславский², А. В. Рагулин¹, А. С. Романов²

¹ Клинический центр стоматологии ФМБА России, Москва, Россия

² Федеральный медицинский биофизический центр имени А. И. Бурназяна ФМБА России, Москва, Россия

Статистически значимые результаты выживаемости имплантатов и эффективности протезов на имплантатах в отдаленные сроки недостаточно представлены в научной литературе. Целью исследования было изучить эффективность протезирования несъемными конструкциями на внутрикостных денальных имплантатах при замещении частичных дефектов зубных рядов в динамике за 20 лет. В Клиническом центре стоматологии ФМБА России обследованы 671 пациент с частичным отсутствием зубов, которым были установлены 1700 внутрикостных титановых денальных имплантатов со сроками с момента завершения протезирования на имплантатах 5, 10, 15 и 20 лет. Критериями клинико-рентгенологической оценки состояния имплантатов были состояние периимплантатных тканей без осложнений (нормальное), мукозит, периимплантит с резорбцией костной ткани на 1/3 или 1/2 высоты имплантата, удаление имплантата. Протезирование несъемными конструкциями на имплантатах, согласно 20-летнему опыту замещения частичных дефектов зубных рядов, характеризуется высокой эффективностью. В общей сложности 62,2% имплантатов сохраняют функциональность в течение 20 лет. Средний срок функционирования несъемных протезов на имплантатах составляет 15 лет для мостовидных протезов и 20 лет — для одиночных и объединенных коронок на имплантатах. Наиболее эффективны одиночные коронки на имплантатах, наименее — протезы с опорой на имплантаты и на зубы. Значительная сохранность протезов на имплантатах позволяет поддержать концепцию долгосрочной установки имплантатов относительно несъемных протезов на имплантатах. Подтверждается мнение о снижении эффективности протезирования на имплантатах при включении в опору мостовидных протезов зубов, наряду с имплантатами.

Ключевые слова: денальные имплантаты, несъемные протезы, эффективность, 20-летняя динамика

Вклад авторов: Е. Е. Олесов, А. С. Иванов — сбор и обработка клинического материала; Р. С. Заславский, А. В. Рагулин — статистический анализ; А. С. Романов — иллюстрации.

Соблюдение этических стандартов: исследование одобрено этическим комитетом ФГБУЗ «Клинический центр стоматологии» ФМБА России (протокол № 12 от 4 декабря 2020 г.). Все участники подписали добровольное информированное согласие на участие в исследовании.

✉ **Для корреспонденции:** Егор Евгеньевич Олесов
ул. Гамалеи, д. 15, корп. 1, г. Москва, 123098, Россия; olesov_georgiy@mail.ru

Статья получена: 29.10.2021 **Статья принята к печати:** 16.11.2021 **Опубликована онлайн:** 17.12.2021

DOI: 10.47183/mes.2021.040

CLINICAL AND RADIOLOGICAL ASSESSMENT OF THE CONDITION OF IMPLANTS WITH FIXED STRUCTURES IN THE DYNAMICS OF 20-YEAR FOLLOW-UP

Olesov EE¹✉, Ivanov AS², Zaslavskiy RS², Ragulin AV¹, Romanov AS²

¹ Clinical Center of Dentistry of Federal Medical Biological Agency, Moscow, Russia

² Burnasyan Federal Medical Biophysical Center of Federal Medical Biological Agency, Moscow, Russia

The statistically significant long-term results of the implant survival and the effectiveness of prostheses are inadequately represented in scientific literature. The study was aimed to assess the effectiveness of prosthetics with fixed structures on the intraosseous dental implants for the replacement of partially absent dentition in the dynamics of the 20-year follow-up. A total of 671 patients with partially missing teeth were examined at the Clinical Center of Dentistry of the FMBA of Russia, who were fitted with 1,700 intraosseous titanium dental implants with the terms from the moment of completion of prosthetics on implants of 5, 10, 15 or 20 years. The criteria for clinical and radiological evaluation of the implant condition were as follows: no complications affecting the condition of periimplant tissues (normal), mucositis, periimplantitis with bone resorption at 1/3 or 1/2 of the implant height, implant removal. Based on 20 years of experience, prosthetics with fixed structures on implants is highly effective in replacing the partial defects of dentition. In total, 62.2% of implants remain functional for 20 years. The average life of implant-supported fixed prostheses is 15 years for bridges, and 20 years for single and combined implant-supported crowns. The most effective are single implant-supported crowns, and the least effective are prostheses supported by implants and teeth. The significantly preserved implant-supported prostheses make it possible to support the concept of the long-term implant installation with respect to the implant-supported non-removable prostheses. The view is thus confirmed that the effectiveness of the implant-supported prosthetics is reduced with the inclusion of teeth in the bridge support, along with implants.

Keywords: dental implants, fixed prostheses, efficiency, 20-year follow-up

Author contribution: Olesov EE, Ivanov AS — clinical data collection and processing; Zaslavskiy RS, Ragulin AV — statistical analysis; Romanov AS — illustrations.

Compliance with ethical standards: the study was approved by the Ethics Committee of the Clinical Center of Dentistry of the Federal Medical Biological Agency (protocol № 12 dated December 4, 2020). The informed consent was submitted by all study participants.

✉ **Correspondence should be addressed:** Egor E. Olesov
Gamalei str. 15, bld. 1, Moscow, 123098, Russia; olesov_georgiy@mail.ru

Received: 29.10.2021 **Accepted:** 16.11.2021 **Published online:** 17.12.2021

DOI: 10.47183/mes.2021.040

Метод денальной имплантации активно внедряют в практику работы стоматологов в регионах России — в частности, в ведомственных учреждениях здравоохранения [1–4]. Опыт использования денальных имплантатов в качестве внутрикостных опор зубных протезов в России насчитывает несколько десятилетий, однако достоверные

статистические результаты выживаемости имплантатов и эффективности протезов на имплантатах в отдаленные сроки в научной литературе представлены недостаточно. Это приводит к разночтениям при консультировании пациентов с показаниями к денальной имплантации разными специалистами стоматологического профиля,

а также при обучении клинических ординаторов и повышении квалификации врачей-стоматологов.

Эффективность протезирования на имплантатах зависит от клинических условий — в частности, от полного или частичного отсутствия зубов, от конструкции протезов (в том числе от количества опорных имплантатов), от сроков эксплуатации протезов [5–13].

На практике основным критерием оценки состояния имплантата является его удаление вследствие появившейся подвижности, обусловленной резорбцией окружающей костной ткани, однако своевременная профилактика воспаления в периимплантатных тканях и перегрузки имплантатов требует более детальной оценки периимплантатной ткани.

В Клиническом центре стоматологии ФМБА России дентальную имплантацию применяют в качестве основного метода комплексной стоматологической реабилитации пациентов с частичным отсутствием зубов на протяжении 20 лет. Накоплен большой опыт многолетнего динамического анализа состояния дентальных имплантатов в зависимости от вида протезирования с использованием международных критериев оценки.

Целью исследования было изучить эффективность протезирования несъемными конструкциями на внутрикостных дентальных имплантатах при замещении частичных дефектов зубных рядов в динамике за 20 лет.

ПАЦИЕНТЫ И МЕТОДЫ

Обследованы 671 пациент, которым были установлены 1700 внутрикостных титановых дентальных имплантатов. Среди пациентов было 379 женщин и 292 мужчины, возраст обследованных составил 26–81 лет (до 40 лет — 149 человек, 40–60 лет — 318 человек, старше 60 лет — 204 человека). Критерии включения пациентов в исследование: наличие несъемных протетических конструкций с опорой на имплантаты, срок с момента установки имплантатов и завершения протезирования — более 5 лет. В исследование не включали пациентов с дентальными имплантатами и съемными протетическими конструкциями; со сроком эксплуатации протезов на имплантатах менее 5 лет; с имплантатами, установленными в других медицинских учреждениях; отказавшихся от клинико-рентгенологического обследования. По времени с момента завершения протезирования на имплантатах пациенты делились следующим образом: 5 лет — 120 человек, 10 лет — 130 человек, 15 лет — 180 человек, 20 лет — 241 человек (число установленных имплантатов — 319, 405, 453 и 52 соответственно).

По конструкции фиксированных протезов (число лиц и опорных имплантатов) были представлены одиночные

коронки (201 человек, 501 имплантат), объединенные коронки (132 человек, 321 имплантат), мостовидные протезы на имплантатах (285 человек, 725 имплантатов), мостовидные протезы с опорой на имплантаты и зубы (53 человека, 153 имплантата).

Использовали стандартную двухэтапную методику установки титановых внутрикостных имплантатов и общепринятую технологию изготовления металлокерамических протезов с опорой на имплантаты [14–15].

Большинство пациентов практически не обращались для проведения профессиональных гигиенических и других диспансерных мероприятий.

В соответствии с целью настоящего исследования основными критериями оценки состояния имплантатов были состояние периимплантатных тканей без осложнений (нормальное), мукозит, периимплантит с резорбцией костной ткани на 1/3 или 1/2 высоты имплантата, удаление имплантата [16–18]. В связи с этим, помимо стандартного клинического обследования зубов и пародонта, имплантатов, пациентам проводили ортопантомографию.

Статистическую обработку данных выполняли стандартными методами с использованием программного обеспечения Microsoft Excel (Microsoft; США).

РЕЗУЛЬТАТЫ ИССЛЕДОВАНИЯ

Через 5 лет функционирования несъемных протезов при частичном отсутствии зубов на основании клинико-рентгенологической оценки состояния показатели нормы, мукозита, периимплантита с убылью кости на 1/3 или 1/2, удалений имплантатов встречались у 103, 76, 86, 33, 21 имплантатов соответственно, что составило 32,3%, 23,8%, 27,0%, 10,4%, 6,6% от установленных имплантатов в этой клинической ситуации (табл. 1). При наличии одиночных коронок на имплантатах 5-летний период функционирования характеризовался наличием 40,0% имплантатов без осложнений (56 имплантатов), мукозита у 20,0% имплантатов (28 имплантатов), периимплантита с резорбцией кости на 1/3 у 23,6% (33 имплантата) и на 1/2 — у 10,7% (15 имплантатов), а также удалением 5,7% имплантатов (8 имплантатов). Объединенные коронки на имплантатах демонстрировали следующую эффективность по указанным критериям: 31,0% (18 имплантатов), 22,4% (13 имплантатов), 32,8% (19 имплантатов), 6,9% (4 имплантата), 6,9% (4 имплантата). Мостовидные протезы на имплантатах через 5 лет нагрузки не имели изменений десны и костной ткани в 24,0% наблюдений (29 имплантатов), 28,9% имплантатов были с мукозитом (35 имплантатов), 28,1% — с периимплантитом

Таблица 1. Результаты клинико-рентгенологического обследования дентальных имплантатов в зависимости от конструкции протезов и сроков пользования протезами (кол-во, %)

Характеристика	Без осложнений				Мукозит				Резорбция на 1/3				Резорбция на 1/2				Удалены			
	5	10	15	20	5	10	15	20	5	10	15	20	5	10	15	20	5	10	15	20
Одиночные коронки	56 40,0	27 15,3	-	-	28 20,0	25 14,2	10 13,2	4 3,7	33 23,6	61 34,7	27 35,5	29 26,6	15 10,7	23 13,1	7 9,2	20 18,4	8 5,7	40 22,7	29 38,2	56 51,4
Объединенные коронки	18 31,0	15 18,5	-	-	13 22,4	24 29,6	16 17,8	2 2,2	19 32,8	10 12,4	29 32,2	27 29,4	4 6,9	13 16,1	9 10,0	15 16,3	4 6,9	19 23,5	36 40,0	48 52,2
Мостовидные протезы	29 24,0	17 15,6	-	-	35 28,9	35 32,1	50 21,9	24 9,0	34 28,1	23 21,1	56 24,5	42 15,7	14 11,6	12 11,0	24 10,5	30 11,2	9 7,4	22 20,2	107 46,9	171 64,1
Объединенные с зубами	-	2 5,1	-	-	-	10 25,6	10 17,0	-	-	8 20,5	8 13,5	-	-	3 7,7	12 20,3	-	-	16 41,0	23 39,0	55 100
При частичном отсутствии зубов	103 32,3	61 15,1	-	-	76 23,8	94 23,2	86 19,0	30 5,7	86 27,0	102 25,2	120 26,5	98 18,7	33 10,4	51 12,6	52 11,5	65 12,4	21 6,6	97 24,0	195 43,1	330 63,1

на 1/3 убыли кости (34 имплантата), 11,6% — с резорбцией кости на 1/2 имплантата (14 имплантатов), 7,4% были удалены (9 имплантатов). Мостовидные протезы с опорой на зубы и на имплантаты 5 лет назад уже не применяли.

Через 10 лет при частичном отсутствии зубов и несъемном протезировании вышеперечисленные показатели состояния имплантатов (норма, мукозит, периимплантит с резорбцией на 1/3 и 1/2, удаление имплантата) составили 15,1% (61 имплантат), 23,2% (94 имплантата), 25,2% (102 имплантата), 12,6% (51 имплантатов) и 24,0% (97 имплантатов) соответственно. Имплантаты под одиночными коронками сохранили те же характеристики, что и при установке 10 лет назад, в количестве 27 имплантатов (15,3% от установленных имплантатов), мукозит встречался у 25 имплантатов (14,2%), резорбция костной ткани на 1/3 и 1/2 была обнаружена у 61 и 23 имплантатов (34,7 и 13,1%) соответственно, 40 имплантатов были удалены (22,7%). Объединенные коронки на имплантатах демонстрировали следующие показатели: 18,5% (15 имплантатов), 29,6% (24 имплантатов), 12,4% (10 имплантатов), 16,1% (13 имплантатов), 23,5% (19 имплантатов). Мостовидные протезы с опорой на имплантаты через 10 лет сохраняли неизменными 15,6% имплантатов (17 имплантатов), мукозит встречался у 32,1% имплантатов (35 имплантатов), периимплантит (1/3 и 1/2 резорбции) у 21,1 и 11,0% (23 и 12 имплантатов) соответственно, удалены 22 имплантата (20,2%). У мостовидных протезов с опорой на имплантаты и на зубы нормальное состояние тканей наблюдалось у 5,1% имплантатов (2 имплантата), осложнения в вышеперечисленной последовательности были выявлены у 25,6% (мукозит у 10 имплантатов), у 20,5 и 7,7% (периимплантит на 1/3 и 1/2 у 8 и 3 имплантатов), 41,0% (16 имплантатов) удалены.

Через 15 лет несъемные протезы при частичном отсутствии зубов на имплантатах демонстрировали следующие показатели: без осложнений — 0% имплантатов, мукозит у 19,0% (86 имплантатов), периимплантит с резорбцией костной ткани на 1/3 у 26,5% (120 имплантатов), на 1/2 — у 11,5% (52 имплантата), удалены 43,1% (195 имплантатов). Для одиночных коронок на имплантатах указанные показатели составили: 0%, 13,2% (10 имплантатов), 35,5% (27 имплантатов), 9,2% (7 имплантатов), 38,2% (29 имплантатов); для объединенных коронок на имплантатах — 0%, 17,8% (16 имплантатов), 32,2% (29 имплантатов), 10,0% (9 имплантатов), 40,0% (36 имплантатов) соответственно. Мостовидные протезы на имплантатах при сроке нагрузки 15 лет не обеспечивали сохранение интактных периимплантатных тканей, мукозит был у 21,9% имплантатов (50 имплантатов),

периимплантит с резорбцией на 1/3 и 1/2 длины — у 24,5 и 10,5% имплантатов (56 и 24 имплантатов), удалены 107 имплантатов (46,9%). При объединении мостовидными протезами опорных имплантатов и естественных зубов указанные показатели составляли: 0%, 17,0% (10 имплантатов), 13,5% (8 имплантатов), 20,3% (12 имплантатов), 39,0% (23 имплантатов) соответственно.

При частичном отсутствии зубов и несъемном протезировании имплантаты с интактными периимплантатными тканями на сроке контроля 20 лет не встречались, мукозит был у 5,7% (30 имплантатов), периимплантит на 1/3 и 1/2 длины имплантата у 18,7 и 12,4% (98 и 65 имплантатов), удалены 63,1% имплантатов (330 имплантатов). Одиночные и объединенные коронки на имплантатах имели следующие показатели: без осложнений 0%, мукозит у 3,7 и 2,2% соответственно (4 и 2 имплантата), периимплантит с резорбцией на 1/3 у 26,6 и 29,4% (29 и 27 имплантатов), с резорбцией на 1/2 у 18,4 и 16,3% (20 и 15 имплантатов), удалены 51,4% и 52,2% (56 и 48 имплантатов). Мостовидные протезы с опорой на имплантаты, а также на имплантаты и зубы при контроле в течение 20 лет демонстрировали отсутствие неизмененных периимплантатных тканей, мукозит был у 9,0 и 0% соответственно (24 и 0 имплантатов), периимплантит на 1/3 — у 15,7 и 0% (42 и 0 имплантатов), периимплантит на 1/2 — у 11,2 и 0% (30 и 0 имплантатов), удалены 64,1 и 100% (171 и 55 имплантатов).

Обобщая состояние периимплантатных тканей вне зависимости от конкретного срока функционирования несъемных протезов за 20-летний период, необходимо констатировать наличие имплантатов без осложнений в количестве 9,6%, с явлениями мукозита — 16,8%, периимплантита с резорбцией костной ткани на 1/3 длины — 23,9% и на 1/2 — 11,8% (164, 286, 406, 201 имплантатов соответственно); удалены 643 имплантата (37,8%) (рис. 1).

Обобщение зависимости состояния периимплантатных тканей от вида несъемных протезов за весь 20-летний период позволяет констатировать следующее: наиболее эффективны одиночные коронки, наименее — протезы с опорой на имплантаты и естественные зубы (26,6 и 61,4% удалений соответственно). По эффективности объединенные коронки на имплантатах и мостовидные протезы занимают промежуточное положение (33,3 и 42,6% удалений за 20 лет соответственно) (табл. 2).

Средний срок функционирования имплантатов соответствует моменту, когда у пациентов удаляют более половины установленных имплантатов; по итогам обследования средний срок функционирования несъемных конструкций протезов на имплантатах составил для одиночных и объединенных коронок при частичном

Таблица 2. Результаты клинко-рентгенологического обследования дентальных имплантатов в зависимости от конструкции протезов (кол-во, %)

Характеристика	Без осложнений	Мукозит	Резорбция на 1/3	Резорбция на 1/2	Удалены
Одиночные коронки	83 16,6	68 13,4	150 29,9	66 13,0	133 26,5
Объединенные коронки	33 10,3	55 17,1	85 26,5	41 12,8	107 33,3
Мостовидные протезы	46 6,3	144 19,9	155 21,4	80 11,0	309 42,6
Объединенные с зубами	2 1,3	20 13,1	16 10,4	15 9,8	94 61,4
При частичном отсутствии зубов	164 9,6	286 16,9	406 23,9	201 11,9	643 37,8

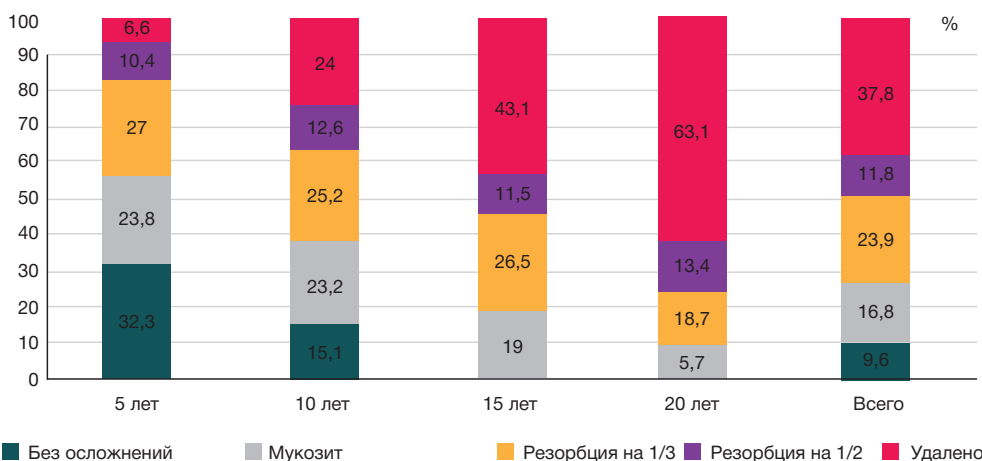


Рис. 1. Сравнение клинико-рентгенологических результатов обследования дентальных имплантатов с разными сроками после завершения протезирования

отсутствию зубов — 20 лет, для мостовидных протезов (в том числе с опорой на имплантаты и естественные зубы) — 15 лет (рис. 2).

ОБСУЖДЕНИЕ РЕЗУЛЬТАТОВ

Результаты, полученные на большом клиническом материале, конкретизируют разноречивые сведения о длительности функционирования внутрикостных имплантатов в качестве опор зубных протезов. Имеющиеся сведения о частоте удаления имплантатов, ограниченные наблюдением не более 10 лет, дополнены данными выживаемости имплантатов за 15–20-летний период эксплуатации [6, 7, 9, 10, 13]. Значительная сохранность протезов на имплантатах позволяет поддержать концепцию долгосрочной установки имплантатов относительно несъемных протезов на имплантатах. Она подтверждает мнение о снижении эффективности протезирования на имплантатах при включении в опору мостовидных протезов естественных зубов наряду с имплантатами.

ВЫВОДЫ

Протезирование несъемными конструкциями на имплантатах при частичном отсутствии зубов за 20 лет опыта замещения частичных дефектов зубных рядов характеризуется высокой эффективностью. Несмотря на низкую комплаентность пациентов с дентальными имплантатами к соблюдению диспансерных посещений с целью профессиональной коррекции гигиены и окклюзии, 62,2% имплантатов сохраняют функциональность в течение 20 лет. Средний срок функционирования несъемных протезов на имплантатах составляет 15 лет для мостовидных протезов и 20 лет — для одиночных и объединенных коронок на имплантатах. Среди несъемных протезов наиболее эффективны одиночные коронки на имплантатах, наименее — протезы с опорой на имплантаты и на естественные зубы. Частое развитие хронического воспаления в периимплантатной десне на всех сроках функционирования протеза обуславливает строгое соблюдение стоматологической диспансеризации пациентов с протезами на имплантатах.

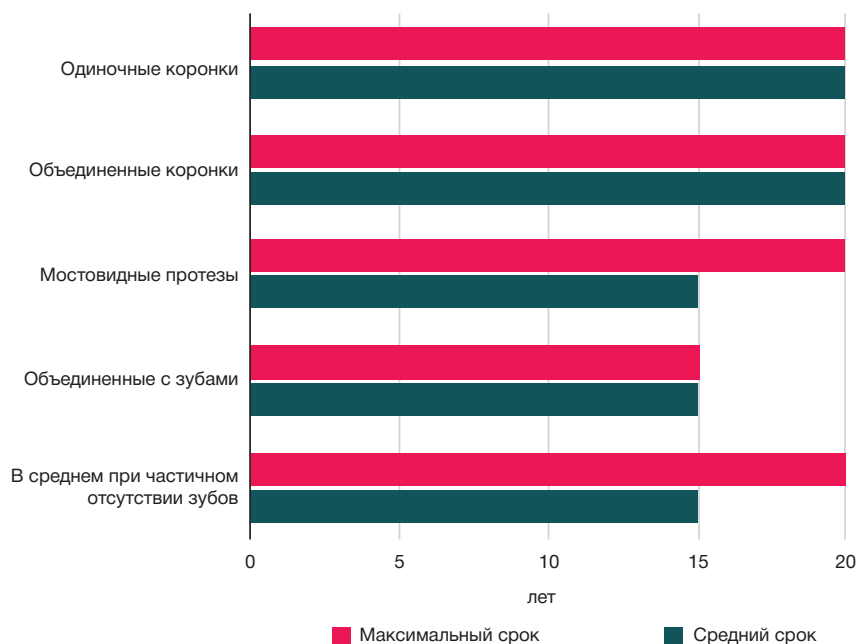


Рис. 2. Максимальный и средний срок службы несъемных протезов на дентальных имплантатах (лет)

Литература

1. Путь В. А., Солодкий В. Г., Морозов П. В., Олесова В. Н., Теплов Е. В. Девятилетний опыт проведения социальных общественных мероприятий по дентальной имплантации. *Российский вестник дентальной имплантологии*. 2019; (3–4): 75–81.
2. Заславский Р. С., Олесова В. Н., Шматов К. В., Иванов А. С., Заславский С. А. Структура клинических условий и используемых методов протезирования в практической имплантологии. *Стоматология для всех*. 2018; (3): 30–33.
3. Мартынов Д. В. Экспериментально-клиническое исследование точности компонентов разборных дентальных имплантатов [диссертация]. М., 2021.
4. Френч Д., Кокран Д., Офек Р. Ретроспективное когортное исследование 4591 имплантата системы Straumann, установленных у 2060 пациентов в частной практике, с наблюдением до 10 лет: взаимосвязь уровня кости альвеолярного гребня и состояния мягких тканей. *PERIO IQ*. 2017; (28): 22–42.
5. Сакаева З. У., Заславский Р. С., Ремизова А. А., Рагулин А. В., Попов А. А., Олесов Е. Е. Клинико-микробиологическое обоснование периодичности профессиональной гигиены рта на протяжении имплантологического лечения. *Российский вестник дентальной имплантологии*. 2020; (3–4): 79–83.
6. Берсанов Р. У. Функциональная и экономическая эффективность современных методов ортопедической реабилитации больных с частичной и полной адентией [диссертация]. М., 2016.
7. Повстянко Ю. А. Сравнительное исследование современных дентальных имплантатов: экспериментально-клинические и технологические аспекты [диссертация]. М., 2018.
8. Zucchelli G, Tavelli L, Stefanini M. Classification of facial periimplant soft tissue dehiscence/deficiencies at single implant sites in the esthetic zone. *J Periodontol*. 2019; 90 (10): 1116–24.
9. Shi JY, Xu FY, Zhuang LF, Gu YX, Qiao SC, Lai HC. Long-term outcomes of narrow diameter implants in posterior jaws: A retrospective study with at least 8-year follow-up. *Clin Oral Implants*. 2018; 29 (1): 76–81.
10. Ma M, Qi M, Zhang D, Liu H. The clinical performance of narrow diameter implants versus regular diameter implants: A systematic review and meta-analysis. *Clin Oral Implant Res*. 2018; 29 (1): 100–7.
11. Long L, Alqarni H, Masri R. Influence of implant abutment fabrication method on clinical outcomes: a systematic review. *Eur J Oral Implantol*. 2017; 10 (1): 67–77.
12. Heitz-Mayfield LJA., Salvi GE. Peri-implant mucositis. *J Clin Periodontol*. 2018; 45 (20): 237–45.
13. Цицашвили А. М., Панин А. М., Волосова Е. В. Успешность лечения и выживаемость дентальных имплантатов при различных подходах к лечению пациентов с использованием дентальных имплантатов в условиях ограниченного объема костной ткани. *Российский стоматологический журнал*. 2020; (1–2): 32–8.
14. Булычева Е. А., Трезубов В. В. Предварительное зубное протезирование. Руководство для врачей-стоматологов. СПб. Человек, 2019; 92 с.
15. Трезубов В. Н., Арутюнов С. Д., редакторы. Клиническая стоматология. Госпитальный курс. В 6 т. М.: Практическая медицина. 2020; 1688 с.
16. Кулаков А. А., редактор. Хирургическая стоматология и челюстно-лицевая хирургия. Национальное руководство. М.: ГЭОТАР-Медиа, 2015; 928 с.
17. Кулаков А. А., редактор. Дентальная имплантация. Национальное руководство. М.: ГЭОТАР-Медиа; 2018; 400 с.
18. Лебедеко И. Ю., Арутюнов С. Д., Ряховский А. Н., редакторы. Ортопедическая стоматология. Национальное руководство. М.: ГЭОТАР-Медиа, 2016; 824 с.

References

1. Put VA, Solodkiy VG, Morozov PV, Olesova VN, Teplov E.V. Nine years of experience in conducting social community events for dental implantation. *Russian Bulletin of Dental Implantology*. 2019; (3–4): 75–81. Russian.
2. Zaslavskiy RS, Olesova VN, Shmatov KV, Ivanov AS, Zaslavskiy SA, The structure of the clinical conditions and the methods of prosthetics used in practical implantology. *Dentistry for everyone*. 2018; (3): 30–33. Russian.
3. Martynov DV. Experimental and clinical study of the precision of components of dismountable dental implants [dissertation]. M., 2021. Russian.
4. French D, Kokran D, Ofek R. Retrospective cohort study of 4591 Straumann implants installed in 2060 patients in private practice, with follow-up for up to 10 years: relationship between the level of the bone of the alveolar ridge and the state of soft tissues. *PERIO IQ*. 2017; (28): 22–42.
5. Sakaeva ZU, Zaslavskiy RS, Remizova AA, Ragulin AV, Popov AA, Olesov EE. Clinical and microbiological substantiation of the frequency of professional oral hygiene during implant treatment. *Russian Bulletin of Dental Implantology*. 2020; (3–4): 79–83. Russian.
6. Bersanov RU. Functional and economic efficiency of modern methods orthopedic rehabilitation of patients with partial and complete adentia [dissertation]. M., 2016. Russian.
7. Povstyanko YuA. Comparative study of modern dental implants: experimental clinical and technological aspects [dissertation]. M., 2018. Russian.
8. Zucchelli G, Tavelli L, Stefanini M. Classification of facial periimplant soft tissue dehiscence/deficiencies at single implant sites in the esthetic zone. *J Periodontol*. 2019; 90 (10): 1116–24.
9. Shi JY, Xu FY, Zhuang LF, Gu YX, Qiao SC, Lai HC. Long-term outcomes of narrow diameter implants in posterior jaws: A retrospective study with at least 8-year follow-up. *Clin Oral Implants*. 2018; 29 (1): 76–81.
10. Ma M, Qi M, Zhang D, Liu H. The clinical performance of narrow diameter implants versus regular diameter implants: A systematic review and meta-analysis. *Clin Oral Implant Res*. 2018; 29 (1): 100–7.
11. Long L, Alqarni H, Masri R. Influence of implant abutment fabrication method on clinical outcomes: a systematic review. *Eur J Oral Implantol*. 2017; 10 (1): 67–77.
12. Heitz-Mayfield LJA., Salvi GE. Peri-implant mucositis. *J Clin Periodontol*. 2018; 45 (20): 237–45.
13. Tsitsiashvili AM, Panin AM, Volosova EV. The success of treatment and the survival rate of dental implants in different approaches to the treatment of patients using dental implants in conditions of a limited bone tissue volume. *Russian Dental Journal*. 2020; (1–2): 32–38. Russian.
14. Bulycheva EA, Trezubov VV. Preliminary dental prosthetics. A guide for dentists. St. Petersburg: Man, 2019; 92 p. Russian.
15. Trezubov VN, Arutyunov SD, editors. Clinical dentistry. Hospital course. In 6 t. m.: Practical medicine, 2020; 1688 p. Russian.
16. Kulakov AA, editor. Surgical dentistry and maxillofacial surgery. National leadership. M.: GEOTAR-Media, 2015; 928 p. Russian.
17. Kulakov AA, editor. Dental implantation. National guidelines M.: GEOTAR-Media, 2018; 400 p. Russian.
18. Lebedenko IYu, Arutyunov SD, Ryakhovskiy AN, editors. Prosthetic Dentistry. National Guidelines. M.: GEOTAR-Media, 2016; 824 p. Russian.