

ХИРУРГИЧЕСКАЯ КОРРЕКЦИЯ ПОСТТРАВМАТИЧЕСКИХ ДЕФОРМАЦИЙ НОСОВЫХ СТРУКТУР У ПОДРОСТКОВ-СПОРТСМЕНОВ

И. В. Зябкин¹, Н. С. Грачев¹, С. В. Фролов¹, Г. А. Полев¹, А. М. Магомедова¹✉, Д. М. Атаева¹, Т. А. Галкина²

¹ Федеральный научно-клинический центр детей и подростков Федерального медико-биологического агентства, Москва, Россия

² Федеральный медицинский биофизический центр имени А. И. Бурназяна Федерального медико-биологического агентства, Москва, Россия

Носовое дыхание имеет большую значимость для профессиональных спортсменов в связи с особенностями метаболизма углекислого газа в организме. Затруднения носового дыхания, обусловленные посттравматическими деформациями носа, можно успешно корректировать с помощью риносептопластики, однако возможность ее проведения до 18 лет на сегодняшний день обсуждается. Целью исследования было изучить результаты влияния функциональной риносептопластики на носовое дыхание, рассмотреть возможность проведения риносептопластики в качестве предпочтительного метода лечения подростков с посттравматическими деформациями носовых структур. В исследовании участвовало 15 профессиональных спортсменов 15–18 лет с посттравматическими деформациями наружного носа и затруднением носового дыхания, из них 5 пациентов (33,3%) — женского пола, 10 (66,7%) — мужского пола, перенесшие риносептопластику открытым доступом. Для оценки симптомов назальной обструкции до и после операции использовали стандартизированные опросники NOSE и SCHNOS. Все пациенты, перенесшие хирургическое лечение, субъективно отмечают улучшение носового дыхания, что подтверждают результаты опросников. За период наблюдения не отмечено значимых осложнений. Функциональную риносептопластику можно рассматривать в качестве метода хирургического лечения у подростков младше 18 лет.

Ключевые слова: риносептопластика, септопластика, ринопластика, подростки, носовое дыхание, детская риносептопластика

Вклад авторов: И. В. Зябкин, Н. С. Грачев, С. В. Фролов — концепция и дизайн исследования; Д. М. Атаева, Т. А. Галкина — сбор и обработка материала; А. М. Магомедова — статистическая обработка данных; С. В. Фролов, А. М. Магомедова — написание текста; Г. А. Полев — редактирование; С. В. Фролов, Н. С. Грачев — хирургическое лечение.

Соблюдение этических стандартов: исследование одобрено этическим комитетом ФНКЦ детей и подростков ФМБА России (протокол № 1 от 18 января 2021 г.), проведено в соответствии с принципами биомедицинской этики, сформулированными в Хельсинкской декларации 1964 г. и ее последующих обновлениях. Все участники исследования подписали информированное добровольное согласие.

✉ **Для корреспонденции:** Айна Магомедовна Магомедова
ул. Москворечье, д. 20, 115409, г. Москва, Россия; aynamagomedova888@gmail.com

Статья получена: 13.12.2021 **Статья принята к печати:** 21.12.2021 **Опубликована онлайн:** 23.12.2021

DOI: 10.47183/mes.2021.047

SURGICAL CORRECTION OF POSTTRAUMATIC NASAL DEFORMITIES IN ADOLESCENT ATHLETES

Zyabkin IV¹, Grachev NS¹, Frolov SV¹, Polev GA¹, Magomedova AM¹✉, Ataeva DM¹, Galkina TA²

¹ Federal Research and Clinical Center for Children and Adolescents of the Federal Medical Biological Agency, Moscow, Russia

² Burnazyan Federal Medical Biophysical Center of the Federal Medical and Biological Agency, Moscow, Russia

Nasal breathing is of great importance for professional athletes because of the peculiarities of carbon dioxide metabolism in the body. Problems with nasal breathing caused by post-traumatic deformities of the nose can be successfully corrected with the help of rhinoseptoplasty, but the possibility of performing this surgery on patients under 18 years of age is a discussed matter. This study aimed to analyze the results of the effect functional rhinoseptoplasty has on nasal breathing, consider rhinoseptoplasty as the preferred method of treatment for adolescents with post-traumatic deformities of the structures of the nose. The study involved 15 professional athletes aged 15–18 years with post-traumatic deformities of the external nose and troubled nasal breathing. Five of them (33.3%) were female, 10 (66.7%) were male; all underwent open rhinoseptoplasty. The NOSE and SCHNOS questionnaires were used to assess the symptoms of nasal obstruction before and after surgery. Post-surgery, all patients subjectively noted that their nasal breathing improved, which was confirmed by the filled questionnaires. There were no significant complications registered during the follow-up period. Functional rhinoseptoplasty is a viable surgical option for adolescents under 18 years of age.

Keywords: rhinoseptoplasty, septoplasty, rhinoplasty, adolescents, nasal breathing, pediatric rhinoseptoplasty

Author contribution: Zyabkin IV, Grachev NS, Frolov SV — study concept and design; Ataeva DM, Galkina TA — collection and processing of material; Magomedova AM — statistical data processing; Frolov SV, Magomedova AM — text authoring; Polev GA — editing; Frolov SV, Grachev NS — surgical treatment.

Compliance with ethical standards: the study was approved by the Ethics Committee of the Federal Research and Clinical Center for Children and Adolescents of the Federal Medical Biological Agency of Russia (Minutes #1 of January 18, 2021), conducted in accordance with the principles of biomedical ethics formulated in the 1964 Declaration of Helsinki and its subsequent updates. All study participants signed informed voluntary consent.

✉ **Correspondence should be addressed:** Aina M. Magomedova
Moskvorechye, 20, 115409, Moscow, Russia; aynamagomedova888@gmail.com

Received: 13.12.2021 **Accepted:** 21.12.2021 **Published online:** 23.12.2021

DOI: 10.47183/mes.2021.047

Затрудненное носовое дыхание способствует развитию множества патологических изменений верхних дыхательных путей: вазомоторного ринита, синуситов, дисфункции слуховой трубы, ретракции барабанной перепонки и др. [1]. Помимо заболеваний непосредственно дыхательных путей, у детей и подростков хронически затрудненное носовое дыхание приводит к нарушениям формирования лицевых структур и развитию различных заболеваний всей зубочелюстной системы: недостаточности средней трети

лица, нарушениям окклюзии, ретрогнатии, дисфункции височно-нижнечелюстного сустава, ксеростомии и т. д. [2].

При ротовом дыхании уровень аэродинамического сопротивления ниже, объем выделяющегося углекислого газа выше, что, в свою очередь, приводит к вазоконстрикции, учащению вдохов, увеличению объема вдыхаемого воздуха, развитию гипервентиляции, оказывающей негативное влияние на функциональные показатели

организма. Носовое дыхание во время физических нагрузок значительно снижает гипервентиляцию [3, 4].

Низкая чувствительность хеморецепторов к углекислому газу является одним из факторов, характеризующих выносливость во время продолжительных интенсивных физических нагрузок [5, 6].

К нарушениям адекватного носового дыхания может привести множество анатомических и функциональных нарушений: увеличение нижних носовых раковин за счет вазомоторного ринита, буллезно измененные средние носовые раковины, гипертрофия аденоидов и др., однако самыми распространенными причинами затруднения носового дыхания у подростков и взрослых является искривление перегородки носа и недостаточность носовых клапанов [1, 2].

Общеизвестным методом хирургического лечения девиаций перегородки носа является септопластика. Однако в ряде случаев классическая септопластика не может обеспечить удовлетворительный результат и полностью восстановить носовое дыхание. Хирургический доступ, осуществляемый во время септопластики, не позволяет воздействовать на все носовые структуры, подвергшиеся деформации. Иных методов хирургического лечения требуют девиации перегородки, расположенные в верхних отделах; рубцовые и анатомические сужения носовых клапанов, девиации в каудальной области перегородки носа; выраженные посттравматические девиации всей пирамиды носа, сопровождающиеся деформацией носовой перегородки (рис.).

Возможность проведения риносептопластики у пациентов младше 18 лет вызывает множество дискуссий. Долгое время проведение риносептопластики у пациентов младше 18 лет специалисты не рассматривали в связи с отсутствием убедительных данных об изменении лицевого скелета после операции и устоявшемся мнении о негативном воздействии вмешательств на носовые структуры [7].

Изначально проведение септопластики у детей и подростков также не рекомендовалось до достижения 18 лет. Однако в 1980 г. появились первые исследования, авторы которых сообщали о положительных результатах септопластики у детей и отсутствии нарушений роста носовых структур и лица после вмешательства. В дальнейшем число исследований возрастало. Оценке подверглось множество функциональных и антропометрических показателей лицевых структур, что позволило сформулировать основные принципы роста и развития структур носа у детей и подростков.

Точных данных относительно возраста, в котором носовые структуры окончательно завершают формирование и увеличение в размерах, на сегодняшний день нет. Согласно некоторым авторам, хрящевые ткани продолжают расти в течение жизни [9]. Однако, согласно данным множества авторов, проводивших антропометрические исследования лицевых структур у детей и подростков, существуют определенные периоды, во время которых структуры носа (костные и хрящевые) завершают свой активный быстрый рост и приобретают размеры и морфологический характер «взрослого» носа. Так называемые пиковые периоды роста по данным обзора соответствуют 13 ± 1 годам у девочек, и 14 ± 1 годам у мальчиков [10].

На сегодняшний день доказана безопасность проведения септопластики у детей с 6 лет, в отношении риносептопластики исследования продолжаются.

Согласно имеющимся данным, хирургические воздействия, осуществляемые во время ринопластики, не приводят к дальнейшим изменениям лицевого скелета, и ринопластика может быть рассмотрена в качестве опции хирургического лечения у подростков [8–10].

Опубликованы исследования с крупными выборками пациентов младше 18 лет, перенесших риносептопластику. Так, в 2011 г. представлено описание 202 пациентов, 124 (61,4%) человека мужского пола и 78 (38,6%) женского пола, в возрасте 4–16 лет (медиана возраста составила 11 лет), перенесших ринопластику и/или септопластику в период с 1994 по 2010 г. Септопластику проводили в 157 (77,7%) случаях, риносептопластику — в 23 (11,4%), случаях, ринопластику — в 22 случаях (10,9%). Осложнения наблюдали у 15,3% пациентов: наибольшее их число (14%) связано с повторным искривлением носовой перегородки; 4,45% пациентов перенесли ресептопластику (3,5), в единичных случаях сформировались перфорация (0,5%) и синехии (0,5) [11].

В исследовании когорты из 64 пациентов 4–17 лет, которым проводили риносептопластику с 2003 по 2011 г. и оценивали антропометрические показатели до, после и через отдаленный период после операции, отмечено, что отставаний в росте или нарушений развития не наблюдалось [12]. В подобных работах все авторы отмечают отсутствие негативного влияния риносептопластики на дальнейший рост лицевых структур и предполагают, что по достижении лицами женского пола 13–14 лет, мужского пола — 15–16 лет формирование носовых структур завершается [13–15].

ПАЦИЕНТЫ И МЕТОДЫ

В исследование вошли 15 пациентов в возрасте 15–17 лет (средний возраст составил 16,07 лет); из них 5 пациентов (33,3%) — женского пола, 10 (66,7%) — мужского пола; с посттравматическими деформациями носовой перегородки и наружного носа с затруднением носового дыхания. Все были прооперированы в период с января по октябрь 2021 г. в хирургическом отделении патологии головы и шеи Федерального научно-клинического центра

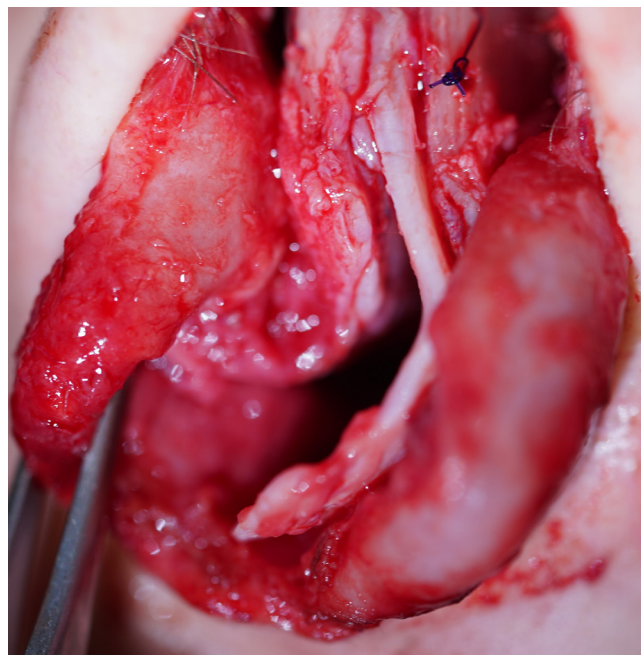


Рис. Выраженная девиация носовой перегородки (интраоперационно)

детей и подростков Федерального медико-биологического агентства России.

Объем хирургического лечения варьировал в зависимости от наличия сопутствующих патологий околоносовых структур. Всем пациентам проводили риносептопластику открытым доступом и радиоволновую дезинтеграцию нижних носовых раковин.

Троим участникам исследования проводили также одномоментное пластическое закрытие перфорации перегородки носа. Двоим пациентам с выраженной седловидной деформацией наружного носа и перфорацией перегородки носа риносептопластику выполняли с использованием хрящевого реберного аутографта.

Все операции проводили под общей анестезией, выполняли одной хирургической бригадой. Все пациенты являются профессиональными спортсменами, 11 из них занимаются контактными видами спорта: боксом, дзюдо, греко-римской борьбой и др.

В качестве оценки эффективности хирургического лечения применяли шкалу-опросник NOSE (Nasal obstruction symptom evaluation) (табл. 1) и русскоязычную адаптированную версию стандартизированного опросника для оценки функции носа и эстетической составляющей (Standardized cosmesis and health nasal outcomes survey, SCHNOS) (табл. 2). Обе шкалы имеют высокую внутреннюю согласованность с коэффициентом альфа Кронбаха [16, 17]. Пациенты заполняли шкалу до операции и через месяц после проведенной риносептопластики.

Предлагаемая пациентам шкала NOSE содержит пять основных критериев: «затруднение носового дыхания», «заложенность носа», «носовая обструкция», «проблемы со сном», «недостаточность носового дыхания при физической нагрузке». Тяжесть того или иного симптома соответствует количеству баллов по каждому критерию: 0 баллов — отсутствие проблемы, 1 балл — незначительная проблема, 2 балла — умеренная проблема, 3 балла — существенная проблема, 4 балла — очень выраженная

проблема. Каждый критерий пациент самостоятельно оценивал в баллах от 0 до 4 до и спустя месяц после операции. Оценку рассчитывали как сумму баллов, умноженную на 5. Шкала SCHNOS построена по такому же принципу: используется шкала Лайкерта, однако оценке подвергаются не только функциональные, но и эстетические критерии, в связи с чем шкалу подразделяют на две части — оценка функциональной составляющей происходит благодаря пунктам 1–4, оценка эстетической составляющей — благодаря пунктам 5–10.

Статистическую обработку данных проводили с помощью пакета прикладных программ SPSS Statistics 23.0 (IBM; США) с использованием непараметрических методов. В качестве критического уровня достоверности нулевой статистической гипотезы об отсутствии различий и влияний использовали уровень 0,05.

ОБСУЖДЕНИЕ РЕЗУЛЬТАТОВ

Все пациенты, перенесшие хирургическое лечение, субъективно отмечают значительное улучшение носового дыхания.

Значимость, полученная в результате статистического анализа баллов, набранных до и после операции по шкале NOSE, составила 0,002, что при $p < 0,05$ подтверждает снижение количества баллов, и соответственно улучшение качества носового дыхания. Медиана до и после лечения составила 50,00 и 5,00 соответственно. Среднее по выборке до лечения — 53,3, после лечения — 8,3.

Согласно статистическому анализу данных, полученных в результате анкетирования по шкале SCHNOS, значимость составила 0,001, что при $p < 0,05$ также подтверждает снижение количества баллов. Медиана до и после хирургического лечения — 70,0 и 5,0, среднее — 61,0 и 6,6.

Таким образом, согласно данным, полученным при анализе результатов опросников NOSE и SCHNOS спустя месяц после проведенного лечения, количество баллов

Таблица 1. Шкала NOSE

Симптом	Нет проблем	1	2	3	4	Серьезная проблема
Заложенность носа	0	1	2	3	4	
Затрудненное дыхание через нос	0	1	2	3	4	
Носовая обструкция	0	1	2	3	4	
Проблемы со сном	0	1	2	3	4	
Невозможность адекватного носового дыхания во время тренировки или физической нагрузки	0	1	2	3	4	

Таблица 2. Шкала SCHNOS

	Симптом	Нет проблем	1	2	3	4	5	Серьезная проблема
Функциональные критерии	Затруднение или отсутствие дыхания полностью через нос	0	1	2	3	4	5	
	Дыхание через нос во время тренировки	0	1	2	3	4	5	
	Заложенность носа	0	1	2	3	4	5	
	Дыхание через нос во время сна	0	1	2	3	4	5	
Эстетические критерии	Снижение настроения и самооценки из-за носа	0	1	2	3	4	5	
	Форма кончика носа	0	1	2	3	4	5	
	Прямолинейность носа	0	1	2	3	4	5	
	Форма носа в профиль	0	1	2	3	4	5	
	Гармоничность носа по отношению к лицу	0	1	2	3	4	5	
	Общая симметричность носа	0	1	2	3	4	5	

достоверно уменьшается после операции, что говорит об улучшении носового дыхания.

Послеоперационные осложнения возникали в трех случаях из 15 (20%), среди них — формирование синехии полости носа; эпизод носового кровотечения в раннем послеоперационном периоде, рецидив вазомоторного ринита. Все осложнения своевременно купированы, рецидива в дальнейшем не наблюдалось.

ВЫВОДЫ

При физических нагрузках умеренной и высокой интенсивности носовое дыхание позволяет достичь лучших функциональных результатов, что особенно актуально для профессиональных спортсменов.

Проведение риносептопластики у подростков может служить предпочтительным методом хирургического лечения при наличии специфических деформаций: искривления перегородки носа в верхних отделах, выраженной девиации в каудальном отделе, седловидной деформации носа с недостаточностью тканей носа, ретракцией колумеллы; деформациях перегородки носа в сочетаниях с массивными перфорациями; выраженными С-образными посттравматическими искривлениями пирамиды носа, при дисфункции носовых клапанов. Риносептопластика у подростков женского пола старше 13 лет и подростков мужского пола старше 15 лет, согласно данным зарубежных авторов и нашим наблюдениям, не влияет на дальнейший рост лицевых структур.

Литература

- Lawrence R. Pediatric septoplasty: a review of the literature. *Int J Pediatr Otorhinolaryngol.* 2012; 76 (8): 1078–81. DOI: 10.1016/j.ijporl.2012.04.020.
- Akgüner M, Barutçu A, Karaca C. Adolescent growth patterns of the bony and cartilaginous framework of the nose: a cephalometric study. *Ann Plast Surg.* 1998; 41: 66–69.
- Morton AR, King K, Papalia S, Goodman C, Turley KR, Wilmore JH. Comparison of maximal oxygen consumption with oral and nasal breathing. *Aust J Sci Med Sport.* 1995; 27 (3): 51–55.
- Recinto C, Efthymeou T, Boffelli PT, Navalta JW. Effects of nasal or oral breathing on anaerobic power output and metabolic responses. *Int J Exerc Sci.* 2017; 10 (4): 506–14.
- Lacomb C, Ovila P. Oral vs. nasal breathing during submaximal aerobic exercise. UNLV theses, dissertations, professional papers, and capstones 2732. 2015; p. 122. Available from: <http://dx.doi.org/10.34917/7645935>.
- Dallam G, Kies B. The effect of nasal breathing versus oral and oronasal breathing during exercise: a review. *Journal of Sports Research.* 2020; 7 (1): 1–10.
- Lawrence R. Pediatric septoplasty: a review of the literature. *International Journal of Pediatric Otorhinolaryngology.* 2012; 76 (8): 1078–81.
- Christophel JJ, Gross CW. Pediatric Septoplasty. *Otolaryngologic Clinics of North America.* 2009; 42 (2): 287–94.
- Юнусов А. С., Богомилский М. Риносептопластика в детском и подростковом возрасте. М.: Гамма, 2001; с. 7.
- Manteghi A, Din H, Bundogji N, Leuin SC. Pediatric septoplasty and functional septorhinoplasty: A quality of life outcome study. *Int J Pediatr Otorhinolaryngol.* 2018; 111: 16–20. DOI: 10.1016/j.ijporl.2018.05.016.
- Maniglia CP, Maniglia JV. Rhinoseptoplasty in children. *Braz J Otorhinolaryngol.* 2017; 83 (4): 416–9.
- Bae JS, Kim ES, Jang YJ. Treatment outcomes of pediatric rhinoplasty: The Asan medical center experience. *Int J Pediatr Otorhinolaryngol.* 2013; 77 (10): 1701–10.
- Locke R, Kubba H. The external rhinoplasty approach for congenital nasal lesions in children. *Int J Pediatr Otorhinolaryngol.* 2011; 75: 337–41.
- Kopacheva-Barsova G, Nikolovski N. Justification for rhinoseptoplasty in children — Our 10 years overview. *Maced J Med Sci.* 2016; 4 (3): 397–403.
- Kalantar-Hormozi A, Ravar R, Abbaszadeh-Kasbi A, Rita Davai N. Teenage Rhinoplasty. *World J Plast Surg.* 2018; 7 (1): 97–102.
- Stewart MG, Witsell DL, Smith TL, Weaver EM, Yueh B, Hannley MT. Development and validation of the Nasal Obstruction Symptom Evaluation (NOSE) scale. *Otolaryngol Head Neck Surg.* 2004; 130 (2): 157–63.
- Жолтиков В. В., Кораблева Н. П., Лебедева Ю. В., Сальтнев М., Мост С. М., Мубаед С. П. Значимость русского перевода Стандартизированного опросника для оценки результата эстетики и функции носа (SCHNOS). *Пластическая хирургия и эстетическая медицина.* 2021; 2: 81–86.

References

- Lawrence R. Pediatric septoplasty: a review of the literature. *Int J Pediatr Otorhinolaryngol.* 2012; 76 (8): 1078–81. DOI: 10.1016/j.ijporl.2012.04.020.
- Akgüner M, Barutçu A, Karaca C. Adolescent growth patterns of the bony and cartilaginous framework of the nose: a cephalometric study. *Ann Plast Surg.* 1998; 41: 66–69.
- Morton AR, King K, Papalia S, Goodman C, Turley KR, Wilmore JH. Comparison of maximal oxygen consumption with oral and nasal breathing. *Aust J Sci Med Sport.* 1995; 27 (3): 51–55.
- Recinto C, Efthymeou T, Boffelli PT, Navalta JW. Effects of nasal or oral breathing on anaerobic power output and metabolic responses. *Int J Exerc Sci.* 2017; 10 (4): 506–14.
- Lacomb C, Ovila P. Oral vs. nasal breathing during submaximal aerobic exercise. UNLV theses, dissertations, professional papers, and capstones 2732. 2015; p. 122. Available from: <http://dx.doi.org/10.34917/7645935>.
- Dallam G, Kies B. The effect of nasal breathing versus oral and oronasal breathing during exercise: a review. *Journal of Sports Research.* 2020; 7 (1): 1–10.
- Lawrence R. Pediatric septoplasty: a review of the literature. *International Journal of Pediatric Otorhinolaryngology.* 2012; 76 (8): 1078–81.
- Christophel JJ, Gross CW. Pediatric Septoplasty. *Otolaryngologic Clinics of North America.* 2009; 42 (2): 287–94.
- Junusov AS, Bogomilskij M. Риносептопластика в детском и подростковом возрасте. М.: Гамма, 2001; с. 7. Russian.
- Manteghi A, Din H, Bundogji N, Leuin SC. Pediatric septoplasty and functional septorhinoplasty: A quality of life outcome study. *Int J Pediatr Otorhinolaryngol.* 2018; 111: 16–20. DOI: 10.1016/j.ijporl.2018.05.016.
- Maniglia CP, Maniglia JV. Rhinoseptoplasty in children. *Braz J Otorhinolaryngol.* 2017; 83 (4): 416–9.
- Bae JS, Kim ES, Jang YJ. Treatment outcomes of pediatric rhinoplasty: The Asan medical center experience. *Int J Pediatr Otorhinolaryngol.* 2013; 77 (10): 1701–10.
- Locke R, Kubba H. The external rhinoplasty approach for congenital nasal lesions in children. *Int J Pediatr Otorhinolaryngol.* 2011; 75: 337–41.

14. Kopacheva-Barsova G, Nikolovski N. Justification for rhinoseptoplasty in children — Our 10 years overview. *Maced J Med Sci.* 2016; 4 (3): 397–403.
15. Kalantar-Hormozi A, Ravar R, Abbaszadeh-Kasbi A, Rita Davai N. Teenage Rhinoplasty. *World J Plast Surg.* 2018; 7 (1): 97–102.
16. Stewart MG, Witsell DL, Smith TL, Weaver EM, Yueh B, Hannley MT. Development and validation of the Nasal Obstruction Symptom Evaluation (NOSE) scale. *Otolaryngol Head Neck Surg.* 2004;130 (2): 157–63.
17. Zholtikov VV, Korableva NP, Lebedeva YuV, Saltychev M, Most SM, Mubaed S. P. Znachimost' russkogo perevoda Standartizirovannogo oprosnika dlja ocenki rezul'tata jestetiki i funkcii nosa (SCHNOS). *Plasticheskaja hirurgija i jesteticheskaja medicina.* 2021; 2: 81–86. Russian.