

МОДЕЛИРОВАНИЕ МИЕЛОАБЛЯЦИОННОЙ ЦИТОСТАТИЧЕСКОЙ ТЕРАПИИ ЦИКЛОФОСФАНОМ СОПРОВОЖДАЕТСЯ ЖЕЛУДОЧНО-КИШЕЧНЫМ СТАЗОМ У КРЫС

Т. В. Шефер¹✉, Ю. Ю. Ивницкий², В. Л. Рейнюк²

¹ Государственный научно-исследовательский испытательный институт военной медицины Министерства обороны Российской Федерации, Санкт-Петербург, Россия

² Научно-клинический центр токсикологии имени академика С. Н. Голикова Федерального медико-биологического агентства, Санкт-Петербург, Россия

Циклофосфан применяют для лечения лимфом, лейкозов, некоторых солидных опухолей и аутоиммунных заболеваний. При миелоабляционной цитостатической терапии его назначают в дозах, вызывающих необратимую панцитопению. Ранние токсические эффекты при таких дозах проявляются астеническим и эметическим синдромами, ограничивающими переносимость лечения. Введение циклофосфана крысам в дозах ≥ 600 мг/кг сопровождается гипераммониемией и симптоматикой, характерной для острой интоксикации солями аммония. Возможным механизмом этих феноменов является эндотоксемия, обусловленная повышением проницаемости энтерогематического барьера вследствие нарушений моторики желудочно-кишечного тракта. Целью настоящей работы была проверка этой гипотезы. Рентгенологически изучали перистальтику желудочно-кишечного тракта крыс в течение 25 ч после введения циклофосфана в дозе 1000 мг/кг, биоэквивалентной его миелоабляционной дозе для человека. Внутривнутрибрюшинное, подкожное или внутривнутрижелудочное введение циклофосфана замедляло желудочно-кишечный транзит сульфата бария. При подкожном введении циклофосфана этот эффект был умеренным, а при внутривнутрижелудочном — проявлялся полной остановкой транзита. Таким образом, моделирование на крысах миелоабляционной цитостатической терапии циклофосфаном сопряжено с развитием желудочно-кишечного стаза. Выявленные изменения могут способствовать поступлению в кровь продуктов жизнедеятельности кишечной микрофлоры и формированию эндотоксемии.

Ключевые слова: циклофосфан, миелоабляционная цитостатическая терапия, крысиная модель, рентгенография, желудочно-кишечный стаз

Вклад авторов: Т. В. Шефер — разработка экспериментальной модели, планирование исследования, экспериментальная часть, обработка и визуализация данных; Ю. Ю. Ивницкий — научный замысел, разработка экспериментальной модели, интерпретация результатов; В. Л. Рейнюк — организация экспериментальной части работы. Все авторы участвовали в обсуждении результатов, подготовке и редактировании рукописи статьи.

Соблюдение этических стандартов: исследование выполняли с соблюдением правил биоэтики, утвержденных Европейской конвенцией о защите позвоночных животных, используемых в экспериментальных и иных научных целях (ETS N 123).

✉ **Для корреспонденции:** Тимур Васильевич Шефер
ул. Лесопарковая, д. 4, г. Санкт-Петербург, 195043; schafer@yandex.ru

Статья получена: 14.12.2021 **Статья принята к печати:** 15.01.2022 **Опубликована онлайн:** 31.01.2022

DOI: 10.47183/mes.2022.001

MODELLING MYELOABLATIVE CYTOSTATIC THERAPY WITH CYCLOPHOSPHAMIDE IS ACCOMPANIED BY GASTROINTESTINAL STASIS IN RATS

Schäfer TV¹✉, Ivnitsky JuJu², Rejniuk VL²

¹ State Scientific Research Test Institute of the Military Medicine of Defense Ministry of the Russian Federation, Saint-Petersburg, Russia

² Golikov Research Clinical Center of Toxicology of the Federal Medical Biological Agency, Saint-Petersburg, Russia

Cyclophosphamide is used for the treatment of lymphoma, leukaemia, some solid tumours, and autoimmune disorders. When carrying out myeloablative cytostatic therapy, the doses of cyclophosphamide are prescribed, which cause irreversible pancytopenia. Early toxic effects of such doses are manifested by asthenic and emetic syndromes, limiting the treatment tolerance. Administration of cyclophosphamide in a dose of ≥ 600 mg/kg is accompanied by hyperammonaemia and symptoms, specific to the acute ammonium salt intoxication. Endotoxemia, resulting from the increase in the intestinal barrier permeability due to the impaired gastrointestinal motility, is considered the possible mechanism underlying these phenomena. The study was aimed to test this hypothesis. Radiographic assessment of the rat gastrointestinal peristalsis was performed within 25 h after administration of cyclophosphamide in a dose of 1000 mg/kg, which was equivalent to myeloablative dose for humans. Intraperitoneal, subcutaneous or intragastric administration of cyclophosphamide slowed down the gastrointestinal transit of bariumsulfate. In the case of subcutaneous cyclophosphamide injection, a moderate effect was observed. In the case of cyclophosphamide administered by gavage, the effect was manifested by a complete halt of transit. Thus, modelling myeloablative cytostatic therapy with cyclophosphamide in rats is associated with gastrointestinal stasis. The changes reported may promote the entry of the gut microbial products into the bloodstream and ensuing endotoxemia.

Keywords: cyclophosphamide, myeloablative cytostatic therapy, rat model, radiography, gastrointestinal stasis

Author contribution: Schäfer TV — developing the experimental model, study planning, experimental procedure, data processing and visualization; Ivnitsky JuJu — rationale, developing the experimental model, data interpretation; Rejniuk VL — setting up the experiment. All authors contributed to discussion, manuscript writing and editing.

Compliance with ethical standards: the study was carried out in accordance with the principles of bioethics, approved by the European Convention for the Protection of Vertebrate Animals used for Experimental and Other Scientific Purposes (ETS N 123).

✉ **Correspondence should be addressed:** Timur V. Schäfer
Lesoparkovaya, 4, Saint-Petersburg, 195043; schafer@yandex.ru

Received: 14.12.2021 **Accepted:** 15.01.2022 **Published online:** 31.01.2022

DOI: 10.47183/mes.2022.001

Циклофосфан применяют для лечения лимфом, лейкозов, некоторых солидных опухолей [1] и аутоиммунных заболеваний [2]. При миелоабляционной цитостатической терапии его назначают в дозах, уничтожающих опухоль, но вызывающих летальную панцитопению [3, 4]. Благодаря последующей пересадке аллогенных стволовых кроветворных

клеток такие дозы на порядок больше используемых в консервативной терапии [5] и превышают 120 мг/кг [6]. Ранние токсические эффекты циклофосфана в таких дозах проявляются астеническим и эметическим синдромами [7], ограничивающими его переносимость. У крыс циклофосфан в биоэквивалентных дозах (≥ 600 мг/кг)

вызывал гипераммониемию и симптоматику, характерную для острой интоксикации солями аммония: атаксию, тремор, утрату рефлексов и судороги [8]. Возможным механизмом гипераммониемии при острой интоксикации циклофосфаном является повышение проницаемости энтерогематического барьера [8–11]. Угнетение перистальтики кишечника повышает проницаемость его стенки [12]. В связи с этим целью настоящей работы было изучить влияние циклофосфана в миелоабляционной дозе на желудочно-кишечную перистальтику.

МАТЕРИАЛЫ И МЕТОДЫ

В ходе исследования использовали 24 самца аутбредных крыс-альбиносов с массой тела 161–190 г, приобретенных в питомнике ФГУП «ПЛЖ «Рапполово». При работе с животными соблюдали «Правила лабораторной практики», утвержденные Приказом Минздрава России № 199н от 1 апреля 2016 г. [13], и требования «Руководства по содержанию и уходу за лабораторными животными» [14, 15]. Рацион состоял из стандартного корма для крыс и питьевой воды *ad libitum*. За сутки до эксперимента корм исключали, доступ к воде не ограничивали.

Животных случайным образом распределили в шесть групп по четыре особи. В трех контрольных группах вводили воду — внутривентриально, подкожно или внутривентриально. В трех соответствующих опытных группах вводили циклофосфан в виде свежеприготовленного водного раствора в объеме 10 мл/кг в дозе 1000 мг/кг. При любом пути введения эта доза была абсолютно летальной: все животные погибали в течение двух недель; при внутривентриальном введении она соответствовала 3,5 ЛД₅₀.

Сразу после введения циклофосфана всем крысам с помощью зонда вводили в желудок 35%-ную водную суспензию сульфата бария (10 мл/кг). Спустя 1, 3, 5 и 25 ч животных помещали в пластмассовые пеналы и попарно (контрольное и опытное) исследовали рентгенографически на цифровой установке Siemens Iconos R200 (Siemens; Германия). Рентгенограммы изучали с помощью планиметрической линейки, рассчитывая абсолютное и относительное (в процентах) значения площади тени рентгеноконтрастного вещества в желудке, а также в двенадцатиперстной, тощей, слепой, нисходящей ободочной и прямой кишках. Отличные от нуля или 100% относительные значения, усредненные для каждой группы животных, ранжировали, относя к одному из интервалов (1–25, 26–50, 51–75, 76–99%), которые маркировали различными тонами серого цвета; отсутствие тени маркировали белым, а тень от 100% введенной бариевой взвеси — черным цветом. Полученные результаты представляли в виде схемы.

РЕЗУЛЬТАТЫ ИССЛЕДОВАНИЯ

Через час после введения бариевой взвеси интактным крысам часть ее переходила из желудка в двенадцатиперстную кишку. Через 3 ч эту взвесь наблюдали в тощей, а через 5 ч — и в слепой кишке. Спустя 25 ч после начала эксперимента основная часть наблюдавшегося на рентгенограммах сульфата бария находилась в нисходящей ободочной и прямой кишках.

На фоне внутривентриального введения циклофосфана бариевая взвесь не достигала даже тощей кишки, а на фоне внутривентриального введения — вовсе не покидала желудок. После подкожного введения циклофосфана

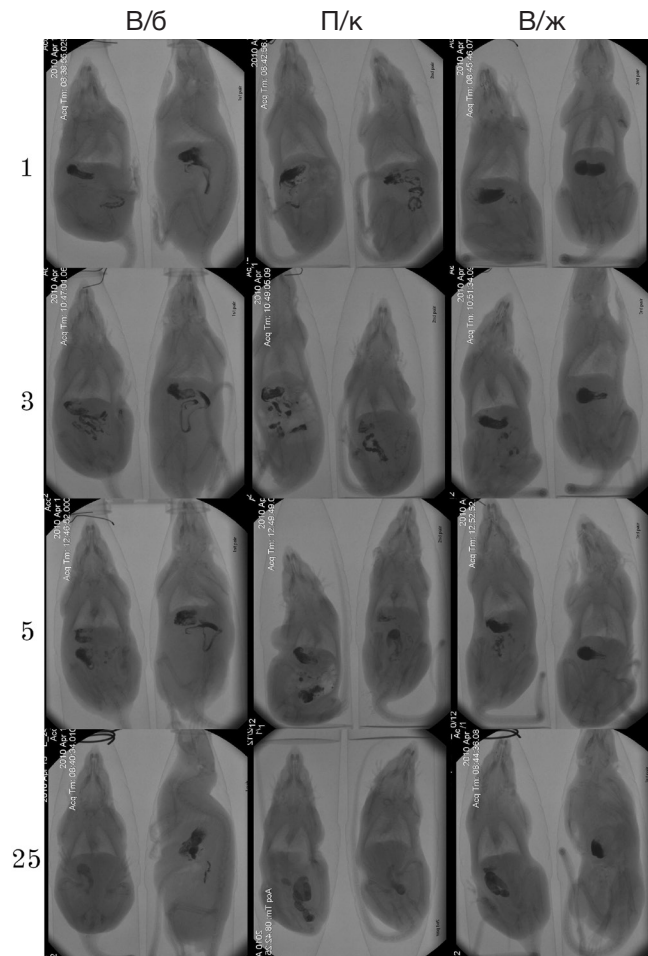


Рис. 1. Рентгенограммы крыс в разные сроки (указаны слева в часах) после введения циклофосфана в дозе 1000 мг (пути указаны сверху: в/б — внутривентриально; п/к — подкожно; в/ж — внутривентриально) и сульфата бария (в/ж, сразу после введения циклофосфана). В каждом окне слева — контрольная крыса

замедление транзита было меньшим: через 3 ч рентгеноконтрастное вещество покидало желудок, но через 25 ч не достигало ободочной кишки (рис. 1, 2).

ОБСУЖДЕНИЕ РЕЗУЛЬТАТОВ

Развитие у крыс желудочно-кишечного стаза после введения циклофосфана согласуется с описанным ранее [16] замедлением перистальтики желудка после подкожного введения крысам циклофосфана в дозах 50–200 мг/кг. Значительность эффекта при внутривентриальном введении может быть обусловлена гидролизом в кислом желудочном содержимом альдофосфамида, транспортной формы циклофосфана, с образованием более активных алкилирующих метаболитов [17, 18].

В настоящей работе доза циклофосфана соответствовала его миелоабляционной дозе 155 мг/кг для человека [19]. Поэтому полученные данные ясно указывают на возможность развития желудочно-кишечного стаза при использовании циклофосфана для подготовки пациентов к трансплантации аллогенных стволовых кроветворных клеток.

Желудочно-кишечный стаз — потенциально летальное осложнение у пациентов отделений реанимации и интенсивной терапии [20, 21]. Он повышает проницаемость энтерогематического барьера [22, 23], ведет к поступлению

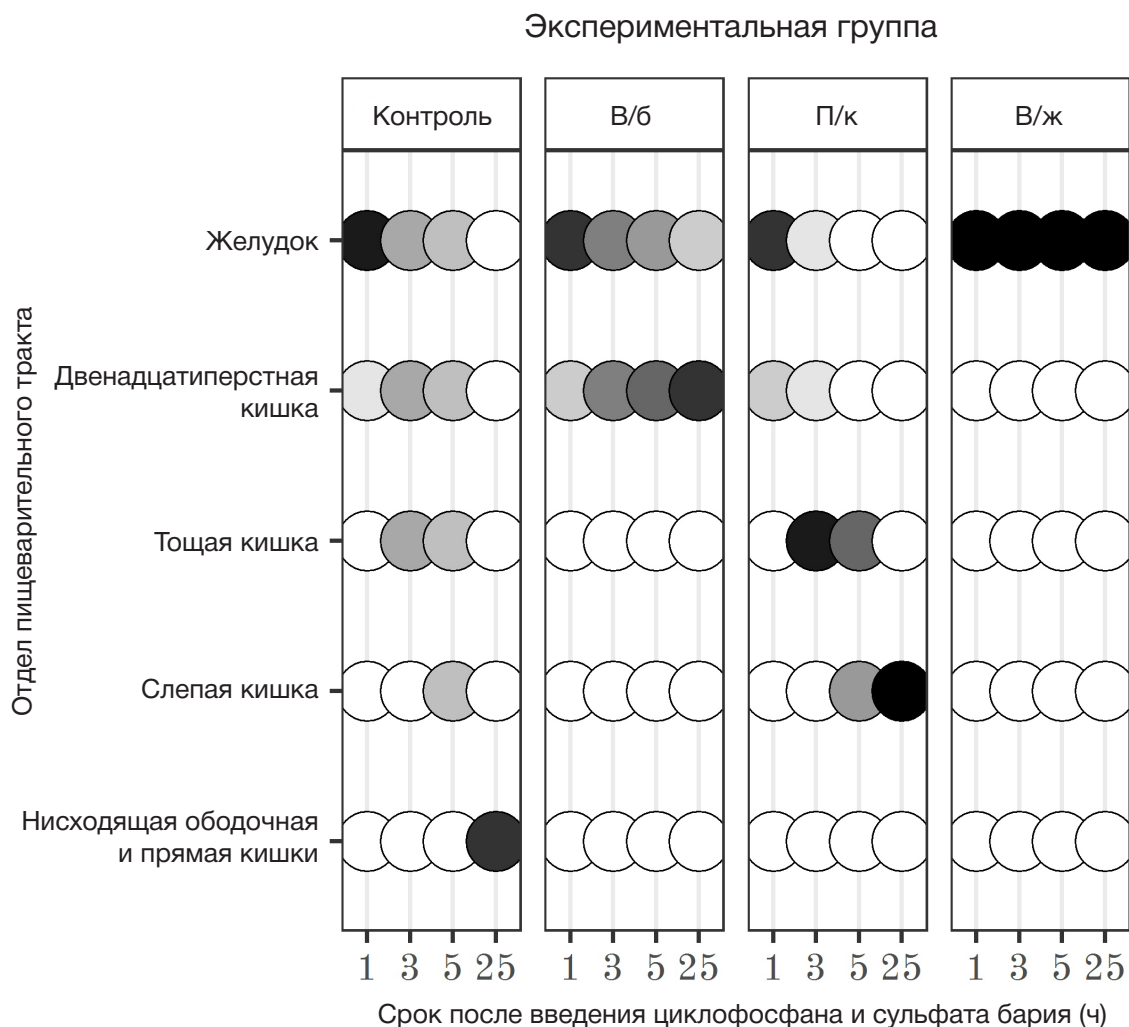


Рис. 2. Влияние циклофосфана в дозе 1000 мг/кг на прохождение бариевой взвеси по желудочно-кишечному тракту крыс. Тон кружков меняется пропорционально доле площади тени рентгеноконтрастного вещества в соответствующем отделе желудочно-кишечного тракта: черные кружки — 100% от введенного количества сульфата бария; белые кружки — отсутствие сульфата бария

в кровь липополисахаридов грамотрицательных бактерий, развитию системного воспаления [24, 25] и сепсиса [26]. Повышенная проницаемость энтерогематического барьера интенсифицирует и поступление в кровь из химуса токсичных азотистых метаболитов, в частности, аммиака. У крыс на фоне острой интоксикации циклофосфаном усугубление гипераммониемии внутрижелудочным введением ацетата аммония ведет к быстрому развитию неврологических расстройств и существенно сокращает продолжительность жизни животных [27].

ВЫВОДЫ

Моделирование на крысах миелоабляционной цитостатической терапии с использованием циклофосфана ведет к развитию желудочно-кишечного стаза. Выявленные изменения перистальтики пищеварительного тракта могут способствовать поступлению в кровь продуктов жизнедеятельности кишечной микрофлоры, формированию эндотоксемии и вовлекаться в развитие ранних токсических эффектов циклофосфана.

Литература

- Emadi A, Jones RJ, Brodsky RA. Cyclophosphamide and cancer: golden anniversary. *Nature reviews. Clinical Oncology*. 2009; 6 (11): 638–47.
- Brodsky RA. High dose cyclophosphamide treatment for autoimmune disorders. *Scientific World Journal*. 2002; 28 (2): 1808–15.
- Kharfan-Dabaja MA, Reljic T, El-Asmar J, Nishihori T, Ayala E, Hamadani M, et al. Reduced-intensity or myeloablative allogeneic hematopoietic cell transplantation for mantle cell lymphoma: a systematic review. *Future Oncology*. 2016; 22 (12): 2631–42.
- Yee GC, McGuire TR. Allogeneic bone marrow transplantation in the treatment of hematologic diseases. *Clinical Pharmacy*. 1985; 4 (2): 149–60.
- Haioun C, Lepage E, Gisselbrecht C, Salles G, Coiffier B, Brice P, et al. Survival benefit of high-dose therapy in poor-risk aggressive non-Hodgkin's lymphoma: final analysis of Etude des lymphomes de l'Adulte study. *Journal of Clinical Oncology*. 2000; 18: 3025–30.
- Atilla E, Atilla PA, Demirel T. A review of myeloablative vs reduced intensity/non-myeloablative regimens in allogeneic hematopoietic stem cell transplantations. *Balkan Medical Journal*. 2017; 34 (1): 1–9.
- Легеза В. И., Галеев И. Ш., Селезнев А. Б. Эметический синдром. СПб.: Фолиант, 2005; 144 с.
- Ивницкий Ю. Ю., Шеффер Т. В., Тяптин А. А., Рейнюк В. Л.

- Изменения химического состава крови и головного мозга крыс при моделировании миелоабляционного режима применения циклофосфана. *Токсикологический вестник*. 2019; 156 (3): 13–8.
9. Шефер Т. В., Рейнюк В. Л., Ивницкий Ю. Ю. Перераспределение аммиака из желудочно-кишечного тракта в общий кровоток при внутрибрюшинном введении циклофосфана крысам. *Бюллетень экспериментальной биологии и медицины*. 2010; 150 (8): 170–6.
 10. Dore MP, Pes GM, Murino A, Quarta Colosso B, Pennazio M. Short article: small intestinal mucosal injury in patients taking chemotherapeutic agents for solid cancers. *European Journal of Gastroenterology & Hepatology*. 2017; 29 (5): 568–71.
 11. Schäfer TV, Ivnitsky JJ, Rejniuk VL. Cyclophosphamide-induced leakage of gastrointestinal ammonia into the common bloodstream in rats. *Drug and Chemical Toxicology*. 2011; 34 (1): 25–31.
 12. Ghareghani M, Reiter RJ, Zibara K, Fathadi N. Latitude, vitamin D, melatonin, and gut microbiota act in concert to initiate multiple sclerosis: a new mechanistic pathway. *Frontiers in Immunology*. 2018; 9: 2484.
 13. Об утверждении Правил надлежащей лабораторной практики: Приказ Министерства здравоохранения Российской Федерации от 1 апреля 2016 г. № 199н. М., 2016.
 14. Руководство по содержанию и уходу за лабораторными животными. Правила оборудования помещений и организации процедур: ГОСТ 33215–2014. М.: Стандартинформ, 2016; 12 с.
 15. Руководство по содержанию и уходу за лабораторными животными. Правила содержания и ухода за лабораторными грызунами и кроликами: ГОСТ 33216–2014. М.: Стандартинформ, 2016; 15 с.
 16. Visnovský P. The effect of cyclophosphamide and methotrexate on gastric emptying and secretion in rats. *Bratislavské lekárske listy*. 1992; 93 (2): 90–2 (на словацком языке).
 17. Anderson LW, Chen TL, Colvin OM, Grochow LB, Collins JM, Kennedy MJ, et al. Cyclophosphamide and 4-hydroxycyclophosphamide/aldophosphamide kinetics in patients receiving high-dose cyclophosphamide chemotherapy. *Clinical Cancer Research*. 1996; 2 (9): 1481–7.
 18. De Jonge ME, Huitema AD, Rodenhuis S, Beijnen JH. Clinical pharmacokinetics of cyclophosphamide. *Clinical Pharmacokinetics*. 2005; 44 (11): 1135–64.
 19. Хабриев П. У., редактор. Руководство по экспериментальному (доклиническому) изучению новых фармакологических веществ. М.: Медицина, 2005; 832 с.
 20. Deane AM, Chapman MJ, Reintam Blaser A, McClave SA, Emmanuel A. Pathophysiology and treatment of gastrointestinal motility disorders in the acutely ill. *Nutrition in Clinical Practice*. 2019; 34 (1): 23–36.
 21. Frazer C, Hussey L, Bemker M. Gastrointestinal motility problems in critically ill patients. *Critical care nursing clinics of North America*. 2018; 30 (1): 109–21.
 22. Herbert MK, Holzer P. Standardized concept for the treatment of gastrointestinal dysmotility in critically ill patients—current status and future options. *Clinical Nutrition*. 2008; 27 (1): 25–41.
 23. Ukleja A. Altered GI motility in critically ill patients: current understanding of pathophysiology, clinical impact, and diagnostic approach. *Nutrition in Clinical Practice*. 2010; 25 (1): 16–25.
 24. Buchholz BM, Bauer AJ. Membrane Tlr signaling mechanisms in the gastrointestinal tract during sepsis. *Neurogastroenterology and Motility*. 2010; 22: 232–45.
 25. Shimizu K, Ogura H, Asahara T, Nomoto K, Morotomi M, Nakahori Y, et al. Gastrointestinal dysmotility is associated with altered gut flora and septic mortality in patients with severe systemic inflammatory response syndrome: a preliminary study. *Neurogastroenterology and Motility*. 2011; 23 (4): 330–5.
 26. Chapman MJ, Nguyen NQ, Deane AM. Gastrointestinal dysmotility: clinical consequences and management of the critically ill patient. *Gastroenterology clinics of North America*. 2011; 40 (4): 725–39.
 27. Ivnitsky JJ, Schäfer TV, Rejniuk VL. Promotion of the toxic action of cyclophosphamide by digestive tract luminal ammonia in rats. *ISRN Toxicology [Internet]*. 2011. Article ID 450875. Available from: <https://www.hindawi.com/journals/ism/2011/450875/>.

References

1. Emadi A, Jones RJ, Brodsky RA. Cyclophosphamide and cancer: golden anniversary. *Nature reviews. Clinical Oncology*. 2009; 6 (11): 638–47.
2. Brodsky RA. High dose cyclophosphamide treatment for autoimmune disorders. *Scientific World Journal*. 2002; 28 (2): 1808–15.
3. Kharfan-Dabaja MA, Reljie T, El-Asmar J, Nishihori T, Ayala E, Hamadani M, et al. Reduced-intensity or myeloablative allogeneic hematopoietic cell transplantation for mantle cell lymphoma: a systematic review. *Future Oncology*. 2016; 22 (12): 2631–42.
4. Yee GC, McGuire TR. Allogeneic bone marrow transplantation in the treatment of hematologic diseases. *Clinical Pharmacy*. 1985; 4 (2): 149–60.
5. Haioun C, Lepage E, Gisselbrecht C, Salles G, Coiffier B, Brice P, et al. Survival benefit of high-dose therapy in poor-risk aggressive non-Hodgkin's lymphoma: final analysis of Etude des lymphomes de l'Adulte study. *Journal of Clinical Oncology*. 2000; 18: 3025–30.
6. Atilla E, Atilla PA, Demirel T. A review of myeloablative vs reduced intensity/non-myeloablative regimens in allogeneic hematopoietic stem cell transplantations. *Balkan Medical Journal*. 2017; 34 (1): 1–9.
7. Legeza VI, Geleev ISh, Seleznyov AB. Emetic syndrome. *Saint Petersburg: Foliant*, 2005; 144 p. Russian.
8. Ivnitsky JJ, Schäfer TV, Tyaptin AA, Rejniuk VL. Changes in the chemical composition of the blood and brain of rats under the conditions of modeling the myeloablation regimen of cyclophosphamide administration. *Toxicologicheskii vestnik*. 2019; 156 (3): 13–8. Russian.
9. Schäfer TV, Rejniuk VL, Ivnitsky JJ. Ammonia redistribution from the gastrointestinal tract to general circulation after intraperitoneal injection of cyclophosphamide to rats. *Bulletin of Experimental Biology and Medicine*. 2010; 150 (8): 170–6. Russian.
10. Dore MP, Pes GM, Murino A, Quarta Colosso B, Pennazio M. Short article: small intestinal mucosal injury in patients taking chemotherapeutic agents for solid cancers. *European Journal of Gastroenterology & Hepatology*. 2017; 29 (5): 568–71.
11. Schäfer TV, Ivnitsky JJ, Rejniuk VL. Cyclophosphamide-induced leakage of gastrointestinal ammonia into the common bloodstream in rats. *Drug and Chemical Toxicology*. 2011; 34 (1): 25–31.
12. Ghareghani M, Reiter RJ, Zibara K, Fathadi N. Latitude, vitamin D, melatonin, and gut microbiota act in concert to initiate multiple sclerosis: a new mechanistic pathway. *Frontiers in Immunology*. 2018; 9: 2484.
13. On Approval of the Rules of Good Laboratory Practice: Order of the Ministry of Health of the Russian Federation from April 1, 2016, No 199n. Moscow, 2016.
14. Guidelines for the maintenance and care of laboratory animals. Rules of equipment of premises and organization of procedures: GOST 33215–2014. Moscow: Standartinform, 2016; 12 p. Russian.
15. Guidelines for the maintenance and care of laboratory animals. Rules for the maintenance and care of laboratory rodents and rabbits: GOST 33216–2014. Moscow: Standartinform, 2016; 15 p. Russian.
16. Visnovský P. The effect of cyclophosphamide and methotrexate on gastric emptying and secretion in rats. *Bratislavské lekárske listy*. 1992; 93 (2): 90–2. Slovak.
17. Anderson LW, Chen TL, Colvin OM, Grochow LB, Collins JM, Kennedy MJ, et al. Cyclophosphamide and 4-hydroxycyclophosphamide/aldophosphamide kinetics in patients receiving high-dose cyclophosphamide chemotherapy. *Clinical Cancer Research*. 1996; 2 (9): 1481–7.

18. De Jonge ME, Huitema AD, Rodenhuis S, Beijnen JH. Clinical pharmacokinetics of cyclophosphamide. *Clinical Pharmacokinetics*. 2005; 44 (11): 1135–64.
19. Habriev RU, editor. Guidelines for the experimental (preclinical) study of new pharmacological substances. Moscow: Medicina, 2005; 832 p. Russian.
20. Deane AM, Chapman MJ, Reintam Blaser A, McClave SA, Emmanuel A. Pathophysiology and treatment of gastrointestinal motility disorders in the acutely ill. *Nutrition in Clinical Practice*. 2019; 34 (1): 23–36.
21. Frazer C, Hussey L, Bemker M. Gastrointestinal motility problems in critically ill patients. *Critical care nursing clinics of North America*. 2018; 30 (1): 109–21.
22. Herbert MK, Holzer P. Standardized concept for the treatment of gastrointestinal dysmotility in critically ill patients—current status and future options. *Clinical Nutrition*. 2008; 27 (1): 25–41.
23. Ukleja A. Altered GI motility in critically ill patients: current understanding of pathophysiology, clinical impact, and diagnostic approach. *Nutrition in Clinical Practice*. 2010; 25 (1): 16–25.
24. Buchholz BM, Bauer AJ. Membrane Tlr signaling mechanisms in the gastrointestinal tract during sepsis. *Neurogastroenterology and Motility*. 2010; 22: 232–45.
25. Shimizu K, Ogura H, Asahara T, Nomoto K, Morotomi M, Nakahori Y, et al. Gastrointestinal dysmotility is associated with altered gut flora and septic mortality in patients with severe systemic inflammatory response syndrome: a preliminary study. *Neurogastroenterology and Motility*. 2011; 23 (4): 330–5.
26. Chapman MJ, Nguyen NQ, Deane AM. Gastrointestinal dysmotility: clinical consequences and management of the critically ill patient. *Gastroenterology clinics of North America*. 2011; 40 (4): 725–39.
27. Ivnitsky JJ, Schäfer TV, Rejniuk VL. Promotion of the toxic action of cyclophosphamide by digestive tract luminal ammonia in rats. *ISRN Toxicology [Internet]*. 2011. Article ID 450875. Available from: <https://www.hindawi.com/journals/isrn/2011/450875/>.