ТРАНСМИТРАЛЬНАЯ МИОЭКТОМИЯ И ПРОТЕЗИРОВАНИЕ МИТРАЛЬНОГО КЛАПАНА ИЗ МИНИДОСТУПА ПРИ ОБСТРУКТИВНОЙ ГИПЕРТРОФИЧЕСКОЙ КАРДИОМИОПАТИИ

И. Д. Землянников[1] ✉, А. В. Царегородцев[1], Х. Н. Нгуен[2], З. Р. Ферзалиева[1], А. А. Дрождина[1]

[1] Российский национальный исследовательский медицинский университет имени Н. И. Пирогова, Москва, Россия

[2] Национальный медицинский исследовательский центр сердечно-сосудистой хирургии имени А. Н. Бакулева, Москва, Россия

Гипертрофическая кардиомиопатия (первичная) — это изолированное генетическое заболевание сердца, выражающееся в утолщении миокарда без явной гемодинамической причины. Существует два механизма обструкции: статический — мышечный валик, стенозирующий выносящий тракт левого желудочка, и динамический — удлиненная передняя створка митрального клапана. Понимание механизма обструкции является ключом к правильному лечению. Золотым стандартом инвазивного лечения обструктивной гипертрофической кардиомиопатии является миоэктомия, устраняющая статический компонент обструкции. Ее дополняют вмешательствами на митральном клапане, которые помогают устранить динамический компонент обструкции. В статье представлен клинический случай успешной трансмитральной миоэктомии и протезирования митрального клапана из мини-торакотомии при обструктивной гипертрофической кардиомиопатии с поражением митрального клапана.

Ключевые слова: миниинвазивная хирургия, обструктивная гипертрофическая кардиомиопатия, протезирование митрального клапана

Благодарности: авторы благодарят О. Ю. Пиданова за предоставление клинического случая.

Вклад авторов: И. Д. Землянников, Х. Н. Нгуен — анализ литературы, подготовка текста; А. В. Царегородцев — анализ клинического случая, сбор и анализ литературы, написание текста; З. Р. Ферзалиева, А. А. Дрождина — редактирование текста.

Соблюдение этических стандартов: от пациента получено добровольное информированное согласие на оперативное лечение.

✉ **Для корреспонденции:** Иван Дмитриевич Землянников
ул. Островитянова, д. 1, г. Москва, 117997, Россия; zemlyannikovivan@gmail.com

Статья получена: 05.03.2023 **Статья принята к печати:** 29.04.2023 **Опубликована онлайн:** 22.05.2023

DOI: 10.47183/mes.2023.012

MINI-INVASIVE TRANSMITRAL MYECTOMY AND MITRAL VALVE REPLACEMENT IN OBSTRUCTIVE HYPERTROPHIC CARDIOMYOPATHY CASE

Zemlyannikov ID[1] ✉, Tsaregorodtsev AV[1], Nguyen HN[2], Ferzalieva ZR[1], Drozhdina AA[1]

[1] Pirogov Russian National Research Medical University, Moscow, Russia

[2] Bakulev National Medical Research Center of Cardiovascular Surgery, Moscow, Russia

Primary hypertrophic cardiomyopathy is an isolated genetic heart disease characterized by thickening of the myocardium in the absence of an apparent hemodynamic cause. There are two patterns of the obstruction: static, with a muscle band narrowing the outflow tract of the left ventricle, and dynamic, which implies elongation of the anterior mitral valve leaflet. The key to correct treatment of the condition is understanding of the mechanism behind the obstruction. Myectomy is the gold standard of invasive treatment of obstructive hypertrophic cardiomyopathy; it aims to remove the static component of the obstruction. Another common adidition is the mitral valve surgery, aimed at elimination of the obstruction's dynamic component. This article presents a successful mini-invasive transmitral myectomy and mitral valve replacement in a case of obstructive hypertrophic cardiomyopathy with a damaged mitral valve.

Keywords: minimally invasive surgery, obstructive hypertrophic cardiomyopathy, mitral valve replacement

Acknowledgments: the authors thank O.Yu Pidanov for the clinical case.

Author contribution: Zemlyannikov ID, Nguyen HN — literature analysis, text authoring; Tsaregorodtsev AV — clinical case analysis, literature collection and analysis, text authoring; Ferzalieva ZR, Drozhdina AA — text editing.

Compliance with the ethical standards: the patient signed the form of voluntary informed consent for surgical treatment.

✉ **Correspondence should be addressed:** Ivan D. Zemlyannikov
Ostrovityanova, 1, Moscow, 117997, Russia; zemlyannikovivan@gmail.com

Received: 05.03.2023 **Accepted:** 29.04.2023 **Published online:** 22.05.2023

DOI: 10.47183/mes.2023.012

Гипертрофическая кардиомиопатия (первичная) — это изолированное генетическое заболевание сердца, выражающееся в утолщении миокарда без явной гемодинамической причины. Ее может вызвать более чем 1400 мутаций в более чем 11 генах, кодирующих белки сердечного саркомера [1]. Встречаются также нозологии, при которых поражение сердца вторично: синдром Нунан, MELAS-синдром, синдром Сенгерса и т. д.

Тяжесть гипертрофической кардиомиопатии определяется степенью обструкции выносящего тракта левого желудочка (ВТЛЖ). Существует два механизма обструкции: мышечный валик, стенозирующий ВТЛЖ и удлиненная передняя створка митрального клапана (SAM). Понимание механизма обструкции является ключом к правильному лечению. Хотя золотым стандартом инвазивного лечения обструктивной гипертрофической кардиомиопатии (ОГКМП) остается миоэктомия, не стоит забывать про вмешательства на митральном клапане, которые помогают устранять динамический компонент обструкции.

Очень важно проводить миоэктомию в достаточном объеме. Классический трансаортальный доступ, однако, ограничивает манипуляции в глубине левого желудочка. Еще один его недостаток — существование риска повреждения проводящих путей даже при строгом соблюдении всех правил миоэктомии. Интерес представляет трансмитральный доступ, он включает в себя частичное отсечение передней створки митрального клапана, обеспечивающее прямой доступ к межжелудочковой перегородке (МЖП), миоэктомию,

уменьшение высоты задней створки, если она больше 20 мм, ремоделирующую аннулопластику опорным кольцом. Операция завершается восстановлением целостности передней створки митрального клапана путем вшивания овальной заплаты из аутоперикарда.

Однако до сих пор стоит вопрос о целесообразности пластики митрального клапана (МК), описанной выше. Если у пациентов имеется выраженный SAM-синдром, есть риск рецидива обструкции по динамическому типу.

Это вмешательство может быть проведено с применением миниинвазивных технологий, однако данное направление пока не развито. В РФ очень низкая доля вмешательств из минидоступа при изолированных патологиях, а случаи сочетанных вмешательств единичны. Присутствует тенденция публикации только успешных случаев применения данной методики, поэтому пока не накоплены объективные данные о применении методики. Однако негативные последствия применения минидоступа в основном могут быть связаны с его сложностью, а не с самой концепцией операций из минидоступа. Миниинвазивные вмешательства, не считая очевидных плюсов, имеют результаты, соответствующие исходам операций, проведенных из классического доступа. Это является убедительным аргументом в пользу перспективности развития кардиохирургии с применением минидоступа.

В статье представлен клинический случай успешной трансмитральной миоэктомии и протезирования митрального клапана из миниторакотомии при обструктивной гипертрофической кардиомиопатии с поражением митрального клапана.

Описание клинического случая

Пациентка, 65 лет, поступила в отделение кардиохирургии ГКБ им. И. В. Давыдовского. Анамнез: в течение 15 лет беспокоят одышка и головокружения при физической нагрузке (подъем по лестнице на 2-й этаж). С декабря 2020 г. одышка беспокоит при минимальной нагрузке (подъем по лестнице на 2–3 ступеньки). В связи с описанным состоянием было проведено амбулаторное обследование. По результатам эхокардиографии (ЭхоКГ; 16.06), ФВ = 70%, асимметричная гипертрофия МЖП (до 17 мм в базальных отделах). Обструкция выводного тракта ЛЖ (ГДmax ВТЛЖ > 100 мм рт. ст.), нарушение релаксации миокарда. Западение задней створки митрального клапана в ЛП до 10 мм, тяжелая митральная недостаточность 4-й степени (II тип по Carpentier). По результатам ЧПЭХО (16.06) выявлены значительный прогиб задней створки в области P3 и P2 вследствие отрыва хорд, несколько потоков регургитации, vena contracta — 0,45 см^2, SAM. По данным коронарографии стенотические изменения отсутствуют. Основной диагноз: тяжелая митральная недостаточность вследствие отрыва хорд задней створки митрального клапана. Обструктивная гипертрофическая кардиомиопатия (асимметричная — МЖП/ЗСЛЖ > 1,6/1; ГД > 100 мм рт. ст). Осложнение — хроническая сердечная недостаточность 2А (ХСН 2А), 2 ФК по NYHA.

Пациентке выполнено протезирование митрального клапана механическим протезом и трансмитральная миоэктомия из миниторакотомного доступа в условиях фармакохолодовой кардиоплегии и искусственного кровообращения по схеме «бедренная вена — бедренная артерия» (хирург — О. Ю. Пиданов). От реконструкции МК было решено отказаться вследствие следующих причин:

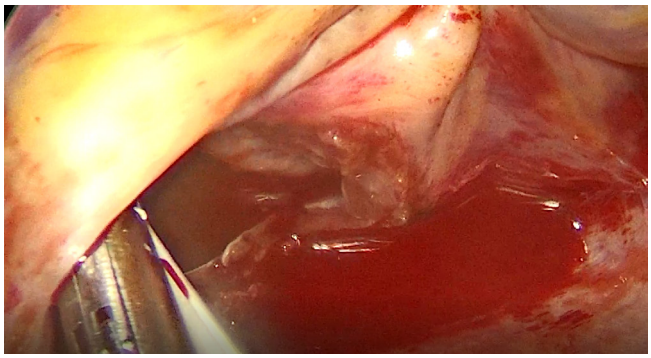

Рис. 1. Разрез левого предсердия позади межпредсердной борозды

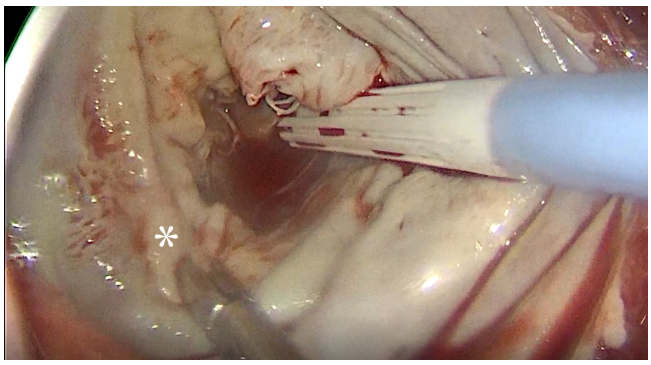

Рис. 2. Интраоперационный вид митрального клапана со стороны ЛП. * — чрезмерная подвижность задней створки в области P3 и P2 вследствие отрыва хорд

сложности выполнения редукции передней створки и создания неохорды из минидоступа, а также из-за высокого риска SAM-синдрома, ведь обструкция возникала не только по фиксированному типу, но и по динамическому. У данной пациентки присутствует субаортальная обструкция, которая не будет скорректирована после протезирования МК, что является показанием к миоэктомии — золотому стандарту лечения ГКМП.

После пережатия аорты была установлена корневая аортальная канюля для проведения антеградной кристаллоидной кардиоплегии (2000 мл). Выполнена карбонизация. Выполнен доступ к митральному клапану из левого предсердия разрезом позади межпредсердной борозды (рис. 1).

Для экспозиции митрального клапана и дальнейшего продвижения к ЛЖ установлен предсердный ретрактор. Интраоперационный вид митрального клапана: отрыв хорды в сегменте P2, выраженная недостаточность (рис. 2).

По мере иссечения митрального клапана визуализируется мышечный валик, обтурирующий ВТЛЖ (рис. 3).

Миоэктомия начиналась тотчас ниже опорного кольца митрального клапана (навигационные линии указывают на объем иссечения) (рис. 4) и продолжалась до основания папиллярных мышц (рис. 5). Иссечен фрагмент мышцы размером 3 × 3 × 0,7 см.

Вместе с миоэктомией заканчивается иссечение митрального клапана с частичным иссечением подклапанных структур (рис. 6).

Окончательный вид после миоэктомии: иссечены митральный клапан и мышечный валик; заметно увеличение полости ЛЖ, особенно в области ВТЛЖ; папиллярные мышцы интактны (рис. 7).

На 17 П-образных швах установлен механический протез митрального клапана (рис. 8).

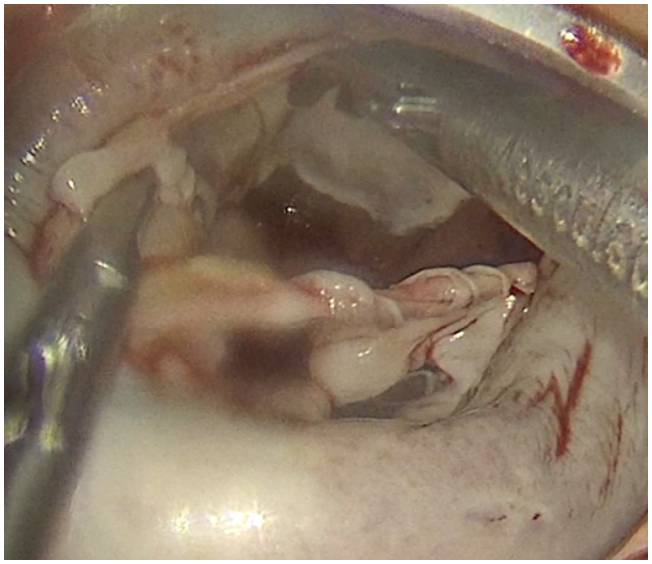

Рис. 3. Процесс иссечения митрального клапана, экспозиция места обтурации ВТЛЖ

Проведены ревизия, оценка работы протеза. Атриотомное отверстие ушито двухрядным швом, после тщательной деаэрации снят зажим с аорты. Восстановление сердечной деятельности самостоятельное, ЧС = 85. ИК остановлено при стабильной гемодинамике. Деканюлирована бедренная вена, бедренная артерия, рана в бедренной области ушита послойно. Плевральная полость дренирована силиконовым дренажом, торакотомная рана послойно ушита. Время искусственного кровообращения — 123 мин, время пережатия аорты — 68 мин. Пациент транспортирован в отделение кардиореанимации.

Результат операции: ГДСmax на ВТЛЖ — 8 мм рт. ст., средний градиент давления на протезе МК — 7 мм рт. ст., ритм синусовый, признаков АВ-, СА-блокад нет. Пациентка выписана на 20-й день после разрешения осложнений операции: правосторонний гемопневмоторакс, эндобронхит 1-й степени по Lemoine.

Обсуждение клинического случая

Использование минимально инвазивных технологий в кардиохирургии имеет очевидные преимущества перед классическими оперативными доступами: снижает кровопотерю, болевой синдром, вероятность инфекционных осложнений, уменьшает срок реабилитации [2]. Немногие хирурги владеют минимально инвазивными технологиями, обучение данным методикам не стандартизировано, поэтому результат является оператор-зависимым и может отличаться в разных клиниках. К тому же публикация клинических случаев избирательна, так как не все хирурги готовы докладывать о своих неудачах и ошибках, в то время как об успешно проведенных сложных операциях хотят рассказать все. Несмотря на это, есть данные, что результаты операций, проведенных из минидоступа, вполне сопоставимы с результатами классических операций, проведенных из срединной стернотомии [3]. Вероятно, у минидоступа есть потенциал заменить стернотомию, но при определенном списке вмешательств. При особенно ответственных вмешательствах удобство доступа в приоритете.

Миоэктомия может быть проведена из разных доступов: трансаортально, трансапикально, трансвентрально, трансмитрально. Трансаортальная септальная миоэктомия

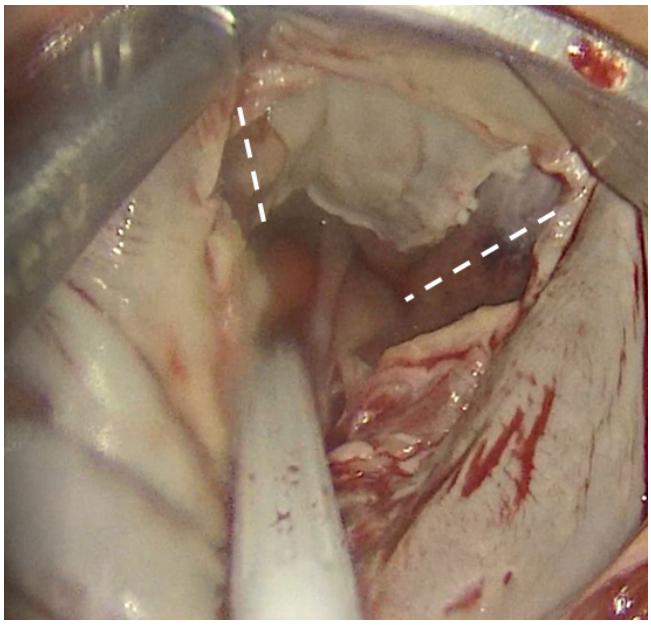

Рис. 4. Мышечный валик, обтурирующий ВТЛЖ. Навигационные линии указывают на объем иссечения

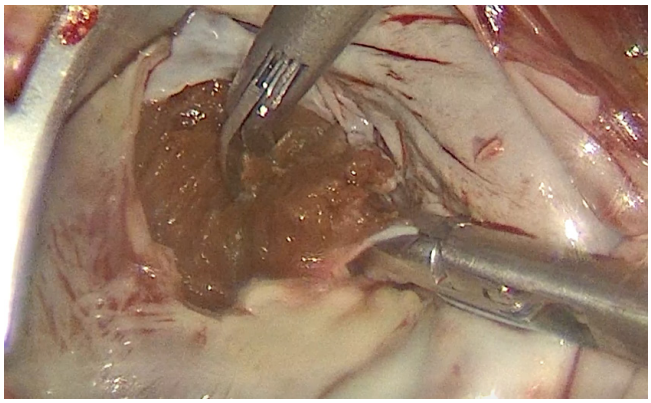

Рис. 5. Процесс иссечения мышечного валика

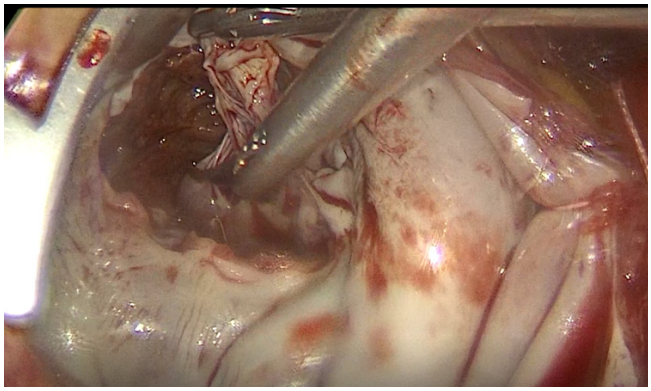

Рис. 6. Окончание иссечения митрального клапана и части подклапанных структур

дает отличные долгосрочные результаты [4], является классической операцией по поводу ОГКМП, но ее стоит применять рационально. Этот доступ оптимален для устранения подаортального мышечного стеноза, но если место обструкции находится чуть ниже, работа хирурга может быть затруднена. Для таких случаев существуют усовершенствованные методики миоэктомии. Недостаток трансаортального доступа заключается в опасности повредить проводящие пути, проходящие в месте проекции

центрального фиброзного тела (между правой коронарной и некоронарной створками). Трансмитральный доступ подходит для миоэктомии на среднежелудочковом уровне МЖП [5], при нем ниже риск повреждения проводящих путей. В описанном клиническом случае был избран трансмитральный доступ, так как он позволяет провести симультантную операцию на митральном клапане.

Если митральный клапан может быть восстановлен, при трансмитральном доступе экспозицию ЛЖ осуществляют путем отсечения передней створки митрального клапана. По окончании миоэктомии вальвулотомное отверстие ушивают (при необходимости производят пластику заплатой), а клапан пациента удается сохранить. Такая техника уже была применена при открытой операции и подробно описана [6]. Данный метод был повторен, но уже с использованием видео-ассистированной миниторакотомии у пациентов с диффузной обструктивной ГКМП и умеренной митральной регургитацией из-за систолического переднего движения (SAM) [7].

Сохранение нативного митрального клапана и устранение обструкции являются основными целями при лечении пациентов с обструктивной формой ГКМП. Частота протезирования митрального клапана в экспертных центрах хирургического лечения ГКМП составляет менее 5% [8], а в РНПЦ «Кардиология» (Минск, Республика Беларусь) — 0% (160 случаев за последние 5 лет). Само по себе протезирование митрального клапана у пациентов с ГКМП в сравнении с его пластикой или изолированной миосептэктомией связано с доказанными худшими ближайшими и отдаленными результатами и является своего рода инвалидизирующим вмешательством как по данным российских авторов, так и в метаанализе литературы [9, 10]. Отрыв хорд сегмента P2 митрального клапана (случай которого описан в рассмотренном клиническом случае) успешно удается корректировать хирургически более чем в 95% случаев. Выбор в пользу протезирования митрального клапана в данном клиническом случае был произведен с учетом возраста пациента и необоснованного риска повторного хирургического вмешательства. Также отсутствуют убедительные данные об эффективности применения реконструктивной методики из минидоступа.

Таким образом, обоснована хирургическая тактика, ее целесообразность и соответствие мировому опыту ведения подобных пациентов.

ЗАКЛЮЧЕНИЕ

Описанный клинический случай демонстрирует возможность коррекции обструктивной ГКМП с поражением митрального клапана через правостороннюю миниторакотомию.

Протезирование митрального клапана у подобных пациентов должно проводиться только по показаниям: если пластика нативного клапана будет безрезультатна или в случае значимой митральной регургитации, не связанной с ГКМП, при которой пластика невозможна.

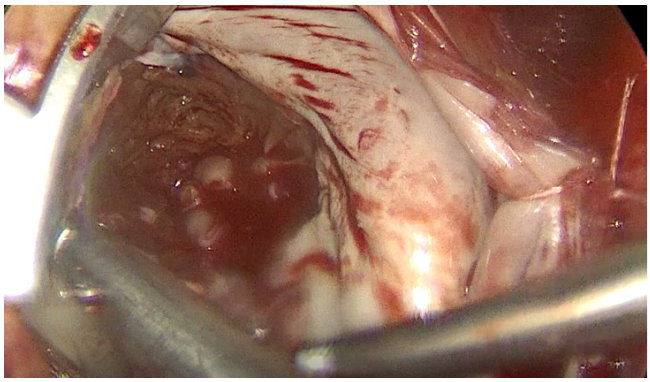

Рис. 7. Окончательный вид ЛЖ после иссечения митрального клапана и миоэктомии

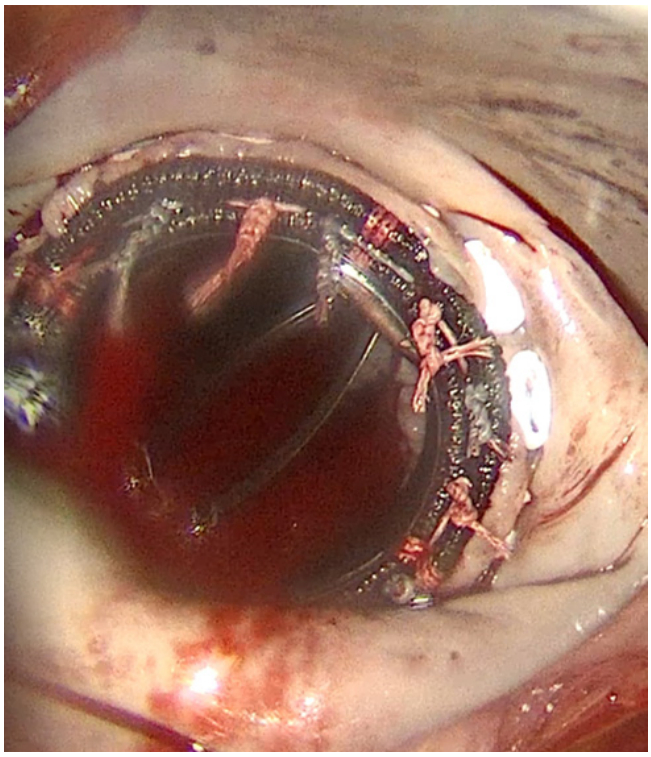

Рис. 8. Протез митрального клапана

С одной стороны, миниинвазивная хирургия все еще остается направлением, потенциалы которого не реализованы в полной мере из-за технической сложности операции и (пока еще) малого опыта в этой области. С другой стороны, минимально инвазивные методы дают результаты, сопоставимые с таковыми при операциях на открытом сердце. Очевидна необходимость дальнейшего развития указанного направления в условиях общей тенденции в хирургии к минимальной инвазивности.

Литература

1. Maron BJ, Maron MS. Hypertrophic cardiomyopathy. Lancet. 2013; 381 (9862): 242–55.
2. Cao C, Gupta S, Chandrakumar D, Nienaber TA, Indraratna P, Ang SC, et al. A meta-analysis of minimally invasive versus conventional mitral valve repair for patients with degenerative mitral disease. Ann Cardiothorac Surg. 2013; 2 (6): 693–703.
3. Torsten Doenst, Mahmoud Diab, Christoph Sponholz, Michael Bauer, Gloria Färber The Opportunities and Limitations of Minimally Invasive Cardiac Surgery. Dtsch Arztebl Int. 2017; 114 (46): 777–84.

4. Knyshov G, Lazoryshynets V, Rudenko K, Kravchuk B, Beshlyaga V, Zalevsky V, et al. Is surgery the gold standard in the treatment of obstructive hypertrophic cardiomyopathy? Interact Cardiovasc Thorac Surg. 2013; 16 (1): 5–9.
5. Hikaru Matsuda. Transatrial and Transmitral Myectomy for Hypertrophic Obstructive Cardiomyopathy of the Left Ventricle. Operative techniques in thoracic and cardiovascular surgery. 2004; 9 (4): 304–9.
6. Sakaguchi T, Totsugawa T, Tamura K, Hiraoka A, Chikazawa G, Yoshitaka H. Minimally invasive trans-mitral septal myectomy for diffuse-type hypertrophic obstructive cardiomyopathy. Gen Thorac Cardiovasc Surg. 2018; 66 (6): 321–6.
7. Wehman B, Ghoreishi M, Foster N, Wang L, D'Ambra MN, Maassel N, Maghami S, Quinn R, Dawood M, Fisher S, Gammie JS. Transmitral Septal Myectomy for Hypertrophic Obstructive Cardiomyopathy. Ann Thorac Surg. 2018; 105 (4): 1102–8.
8. Ommen SR, Mital S, Burke MA, et al. 2020 AHA/ACC Guideline for the Diagnosis and Treatment of Patients With Hypertrophic Cardiomyopathy: Executive Summary: A Report of the American College of Cardiology/American Heart Association Joint Committee on Clinical Practice Guidelines. Circulation. 2020; 142 (25): e533–e557.
9. Bogachev-Prokophiev A, Afanasyev A, Zheleznev S, Fomenko M, Sharifulin R, Kretov E et al. Mitral valve repair or replacement in hypertrophic obstructive cardiomyopathy: a prospective randomized study. Interact CardioVasc Thorac Surg. 2017; 25: 356–62.
10. Afanasyev A, Bogachev-Prokophiev A, Lenko E, Sharifulin R, Ovcharov M, Kozmin D, et al. Myectomy with mitral valve repair versus replacement in adult patients with hypertrophic obstructive cardiomyopathy: a systematic review and meta-analysis. Interact CardioVasc Thorac Surg. 2019; 28: 465–72.

References

1. Maron BJ, Maron MS. Hypertrophic cardiomyopathy. Lancet. 2013; 381 (9862): 242–55.
2. Cao C, Gupta S, Chandrakumar D, Nienaber TA, Indraratna P, Ang SC, et al. A meta-analysis of minimally invasive versus conventional mitral valve repair for patients with degenerative mitral disease. Ann Cardiothorac Surg. 2013; 2 (6): 693–703.
3. Torsten Doenst, Mahmoud Diab, Christoph Sponholz, Michael Bauer, Gloria Färber The Opportunities and Limitations of Minimally Invasive Cardiac Surgery. Dtsch Arztebl Int. 2017; 114 (46): 777–84.
4. Knyshov G, Lazoryshynets V, Rudenko K, Kravchuk B, Beshlyaga V, Zalevsky V, et al. Is surgery the gold standard in the treatment of obstructive hypertrophic cardiomyopathy? Interact Cardiovasc Thorac Surg. 2013; 16 (1): 5–9.
5. Hikaru Matsuda. Transatrial and Transmitral Myectomy for Hypertrophic Obstructive Cardiomyopathy of the Left Ventricle. Operative techniques in thoracic and cardiovascular surgery. 2004; 9 (4): 304–9.
6. Sakaguchi T, Totsugawa T, Tamura K, Hiraoka A, Chikazawa G, Yoshitaka H. Minimally invasive trans-mitral septal myectomy for diffuse-type hypertrophic obstructive cardiomyopathy. Gen Thorac Cardiovasc Surg. 2018; 66 (6): 321–6.
7. Wehman B, Ghoreishi M, Foster N, Wang L, D'Ambra MN, Maassel N, Maghami S, Quinn R, Dawood M, Fisher S, Gammie JS. Transmitral Septal Myectomy for Hypertrophic Obstructive Cardiomyopathy. Ann Thorac Surg. 2018; 105 (4): 1102–8.
8. Ommen SR, Mital S, Burke MA, et al. 2020 AHA/ACC Guideline for the Diagnosis and Treatment of Patients With Hypertrophic Cardiomyopathy: Executive Summary: A Report of the American College of Cardiology/American Heart Association Joint Committee on Clinical Practice Guidelines. Circulation. 2020; 142 (25): e533–e557.
9. Bogachev-Prokophiev A, Afanasyev A, Zheleznev S, Fomenko M, Sharifulin R, Kretov E et al. Mitral valve repair or replacement in hypertrophic obstructive cardiomyopathy: a prospective randomized study. Interact CardioVasc Thorac Surg. 2017; 25: 356–62.
10. Afanasyev A, Bogachev-Prokophiev A, Lenko E, Sharifulin R, Ovcharov M, Kozmin D, et al. Myectomy with mitral valve repair versus replacement in adult patients with hypertrophic obstructive cardiomyopathy: a systematic review and meta-analysis. Interact CardioVasc Thorac Surg. 2019; 28: 465–72.