

ВОЗМОЖНОСТИ ПРИМЕНЕНИЯ ПОДПОДБОРОДОЧНОГО ЛОСКУТА ДЛЯ РЕКОНСТРУКЦИИ НИЖНЕЙ ГУБЫ

О. И. Данишчук^{1,3}, Д. Н. Назарян^{2,3}, Е. И. Карпова^{1,3}, А. А. Хачатрян^{2,3} ✉, С. С. Размадзе^{2,3}

¹ Федеральный клинический центр высоких медицинских технологий Федерального медико-биологического агентства, Москва, Россия

² Национальный медицинский исследовательский центр оториноларингологии Федерального медико-биологического агентства, Москва, Россия

³ Академия постдипломного образования Федерального научно-клинического центра специализированных видов медицинской помощи и медицинских технологий Федерального медико-биологического агентства, Москва, Россия

Реконструктивная хирургия головы и шеи — сложная область хирургии, требующая от хирурга владения различными реконструктивными опциями. Одним из важных аспектов устранения дефектов головы и шеи является достижение не только функциональности, но и эстетической гармонии пропорций лица. Для этого применяют различные методы, включающие использование местных, регионарных и свободных лоскутов на сосудистой ножке. Выбор реконструктивного метода зависит от размера, локализации, состава дефекта, возраста, сопутствующей патологии, предпочтений хирурга и пациента. Субментальный лоскут — это регионарный лоскут, который зарекомендовал себя как надежный кожно-фасциальный лоскут, ткани которого идентичны таковым нижней зоны лица по толщине, консистенции и цвету. Длинная сосудистая ножка обеспечивает широкую степень ротации лоскута, что позволяет применить его для устранения дефектов верхней и нижней губы, подбородочной области, языка, дна полости рта и преддушной области. Ущерб донорской области минимален и косметически незаметен за счет скрытого в подбородочной области рубца. В статье представлен результат хирургического лечения 38-летней пациентки с дефектом мягких тканей нижней трети лица и губы, который был получен в результате травмы. Рана не заживала больше шести месяцев, положительная динамика отсутствовала. Было принято решение устранить дефект ротационным субментальным лоскутом. Послеоперационный период наблюдения за пациентом составил год. Нам удалось добиться полной эстетической и функциональной реабилитации пациента.

Ключевые слова: субментальный лоскут, дефект губы, регионарный лоскут, дефекты челюстно-лицевой области, реконструктивная хирургия, микрохирургия, пластическая хирургия

Вклад авторов: О. И. Данишчук, Д. Н. Назарян — выполнение хирургической операции, написание и редактирование статьи; Е. И. Карпова — выполнение хирургической операции; А. А. Хачатрян — написание статьи; С. С. Размадзе — ведение пациента, написание статьи.

Соблюдение этических стандартов: от пациента было получено добровольное информированное согласие на публикацию клинического случая.

✉ **Для корреспонденции:** Арбак Арманович Хачатрян
Волоколамское шоссе, д. 30, корп. 2, г. Москва, 123182, Россия; drarbak@yandex.ru

Статья получена: 18.08.2023 **Статья принята к печати:** 30.09.2023 **Опубликована онлайн:** 01.11.2023

DOI: 10.47183/mes.2023.044

POSSIBILITY OF USING SUBMENTAL FLAP FOR LOWER LIP RECONSTRUCTION

Danishchuk OI^{1,3}, Nazarian DN^{2,3}, Karpova EI^{1,3}, Khachatryan AA^{2,3} ✉, Razmadze SS^{2,3}

¹ Federal Clinical Center for High Medical Technologies of the Federal Medical Biological Agency, Moscow, Russia

² National Medical Research Center for Otorlaryngology of the Federal Medical Biological Agency, Moscow, Russia

³ Academy of Postgraduate Education, Federal Scientific and Clinical Centre for Specialized Types of Medical Care and Medical Technologies of the Federal Medical Biological Agency, Moscow, Russia

Head and neck reconstruction surgery is a challenging area of surgery that requires the surgeon to be familiar with various reconstructive options. Achieving both functionality and aesthetic harmony of facial proportions constitutes one of the most important aspects of the head and neck defect elimination. For that various methods are used involving application of local, regional and free flaps on vascular pedicles. The reconstructive method is selected based on the defect size, location, composition, as well as on the age, comorbidity, surgeon's and patient's preferences. Submental flap is a regional flap that has proven to be a reliable fasciocutaneous flap, the tissues of which are identical to that of the lower face in width, texture, and color. Long vascular pedicle ensures wide flap rotation arc, thereby allowing one to use the flap for elimination of defects of the upper and lower lips, mental region, tongue, floor of the mouth, and preauricular area. Damage to the donor site is minimal, it is cosmetically invisible due to the scar hidden in the mental region. The paper presents the results of surgical treatment of the 38-year-old female patient with the soft tissue defect of the lower third of the face and the lip resulting from trauma. The wound did not heal for more than six months, no improvement was observed. It was decided to eliminate the defect using a rotation submental flap. The patient was followed up for a year after surgery. We managed to achieve complete aesthetic and functional rehabilitation of the patient.

Keywords: submental flap, lip defect, regional flap, maxillofacial defects, reconstructive surgery, microsurgery, plastic surgery

Author contribution: Danishchuk OI, Nazarian DN — surgical procedure, manuscript writing and editing; Karpova EI — surgical procedure; Khachatryan AA — manuscript writing; Razmadze SS — patient management, manuscript writing.

Compliance with ethical standards: the informed consent to case study publication was submitted by the patient.

✉ **Correspondence should be addressed:** Arbak A. Khachatryan
Volokolamskoe shosse, 30, bld. 2, Moscow, 123182, Russia; drarbak@yandex.ru

Received: 18.08.2023 **Accepted:** 30.09.2023 **Published online:** 01.11.2023

DOI: 10.47183/mes.2023.044



Рис. 1. Антропотомерия в день обращения

Дефекты челюстно-лицевой области (ЧЛО) значительно влияют на здоровье и качество жизни пациентов. Основными причинами образования дефектов этой области являются травмы разной этиологии, резекция тканей после проведения операций по удалению образований разного генеза, минно-взрывные ранения, врожденные аномалии и ятрогенные повреждения.

Высокая эстетическая значимость зоны лица, анатомические особенности ЧЛО в виде компактного расположения жизненно важных структур, а также функциональная значимость этой зоны обуславливают сложность проведения операций с выбором индивидуального плана в каждом конкретном случае.

Современный выбор хирургического лечения пациентов с дефектами лица подразумевает мультидисциплинарный комплексный подход с участием челюстно-лицевых и пластических хирургов, что позволяет обеспечить оптимальную морфофункциональную и эстетическую реабилитацию пациентов.

Нами представлен клинический случай комплексного многоэтапного хирургического лечения пациентки с дефектом мягких тканей нижней трети лица (подбородка и нижней губы) с использованием микрохирургического субментального лоскута и последующей коррекции местными тканями.

Выбор субментального лоскута, который был предложен D. Martin в 1993 г., обусловлен его популярностью среди онкологов и челюстно-лицевых хирургов, широко оперирующих в области головы и шеи, для устранения дефектов шеи, пищевода, языка, дна полости рта, верхней и нижней губы [1–3].

Лоскут получает свое питание от субментальной артерии, в честь которой и был назван. Субментальная артерия является ветвью лицевой артерии и предоставляет собой надежный и постоянный источник кровоснабжения. Средний диаметр артерии составляет 1,7 мм. На пути своего следования артерия отдает 1–4 перфоранта к кожной площадке лоскута, что позволяет забрать лоскут с кожной площадкой размером 18 см (длина) на 7 см (ширина). Венозный отток осуществляется по одноименной вене, которая впадает в лицевую вену. Средний диаметр вены составляет 2,2 мм. Длина сосудистой ножки может составлять 8 см, что обеспечивает ротацию лоскута вплоть до скуловой дуги, тем самым перекрывая большинство возможных зон в нижней и средней трети лица [4–5].

К преимуществам лоскута можно отнести надежный источник кровоснабжения, незаметный шрам, скрытый

в области шеи, большую кожную площадку и длинную сосудистую ножку, обеспечивающую широкую степень ротации лоскута [6].

Метаанализ, в котором сравнивали применение субментального лоскута и свободных лоскутов для устранения дефектов ротовой полости, показал, что использование ротационного субментального лоскута было связано с уменьшением времени оперативного вмешательства, уменьшением времен госпитализации и меньшим количеством послеоперационных осложнений [7].

Представлено множество клинических наблюдений, в которых субментальный ротационный лоскут использовали для устранения различных дефектов ЧЛО. В частности, такой лоскут применили для устранения дефекта верхней губы с очень хорошим эстетическим результатом [8]. Лоскут был использован для устранения дефекта нижней губы с сохранением герметичности ротовой полости [9]. Продемонстрировано клиническое наблюдение, в котором двумя субментальными лоскутами был устранен тотальный дефект нижней губы после резекции злокачественного новообразования (ЗНО) [10].

Таким образом, субментальный лоскут является идеальным лоскутом для устранения дефектов лица ввиду идентичной с кожей лица консистенции и совпадения цвета. Он может служить отличной альтернативой свободным лоскутам при применении в реконструктивной хирургии головы и шеи [11, 12].

Описание клинического случая

Пациентка С., 38 лет, обратилась в отделение челюстно-лицевой хирургии НМИЦО ФМБА России с дефектом нижней губы, полученным в результате травмы, незаживающими ранами подбородочной области (рис. 1). Гистологическое исследование тканевой раны, выполненное в условиях Центра, подтвердило некроз тканей и хронический воспалительный процесс.

Первый этап хирургического лечения заключался в иссечении некротизированных тканей подбородочной области и нижней губы. Для закрытия образовавшегося дефекта размером 7 × 3 см выкроен субментальный кожно-фасциальный лоскут размерами 8,5 × 2 см на правой субментальной артерии и вене (рис. 2), с его последующей ротацией через кожный тоннель и фиксацией в подбородочной области. Для идентификации кожных перфорантов использован мини-доплер Минидоп-8 (Биосс; Россия) (рис. 3). Донорская область

была послойно ушита с формированием линейного шва, который находился в подбородочной области и был мало заметен.

На первые сутки имел место венозный стаз в сформированном лоскуте. С целью улучшения кровотока и снижения венозного стоаза проведена гирудотерапия в течение пяти дней (рис. 4). Отмечен положительный эффект, пациентка выписана на седьмые сутки в удовлетворительном состоянии (рис. 5).

Через семь месяцев после закрытия дефекта подбородка наблюдалась остаточная деформация в виде рубцового укорочения нижней губы и дефекта красной каймы слева. Второй этап коррекции предполагал восстановление длины/высоты нижней губы слева с устранением дефекта красной каймы местными тканями. Для устранения дефицита слизистой нижней губы по переходной складке разрезом типа «кочерги» был выкроен ротационный лоскут, который был перемещен в образовавшийся дефект после рассечения рубцов на слизистой. В области кожной части губы и подбородка слева после иссечения рубцовых тканей были выкроены множественные обменные треугольные лоскуты (Z-пластика), которые позволили удлинить нижнюю губу слева. Для устранения дефекта красной каймы был выбран метод Миро, заключающийся в выкраивании треугольного (языкообразного) лоскута на красной кайме латерального фрагмента губы и ложа для него на медиальном фрагменте нижней губы. Для восстановления функции нижней губы были выделены оставшиеся фрагменты круговой мышцы рта, которые были сшиты в виде пликация (наложение одного фрагмента на другой). Далее были наложены послойные швы. Послеоперационный период протекал без особенностей. Швы были сняты на 10 суток. Заживление ран происходило первичным натяжением, без признаков воспаления (рис. 6, 7).

Период наблюдения за пациенткой после операции составил год, был получен хороший эстетический и функциональный результат с минимальной деформацией донорской области. Пациентка смогла полностью смыкать губы, без труда принимать жидкости и пищу любой консистенции (рис. 8–10).

Обсуждение клинического случая

Описаны различные методики реконструкции хирургических дефектов нижней трети лица. В зависимости от размера и типа дефекта реконструктивные возможности варьируют от первичного закрытия до использования свободных лоскутов [9].

Однако для достижения оптимального результата донорский и реципиентный участки должны иметь одинаковые характеристики с точки зрения качества кожи, толщины, соответствия цвета и текстуры. Таким образом, выбор локально-регионарного лоскута рядом с дефектом мягких тканей лица является идеальным вариантом [8, 13].

Закрытие дефектов подбородочной и щечной областей с использованием свободных лоскутов с применением микрохирургической техники не позволяет получить идентичные цвет и текстуру кожи у пациентов европеоидной расы при применении лоскутов из торагорсальной, лучевой, бедренной или плечевой зон.

Для устранения остаточных деформаций после закрытия дефектов необходимо дополнительно проводить корректирующие операции местными тканями, чтобы улучшить внешний вид пациента.

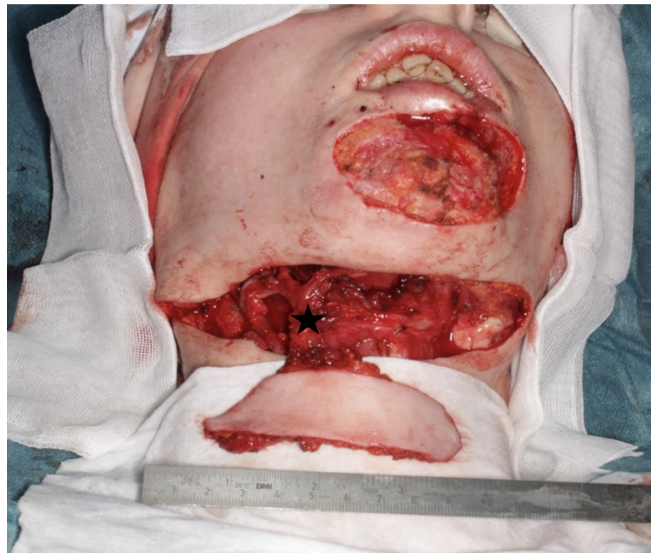

Рис. 2. Вид сформированного дефекта и выделенного субментального лоскута на сосудистой ножке (показано звездочкой)

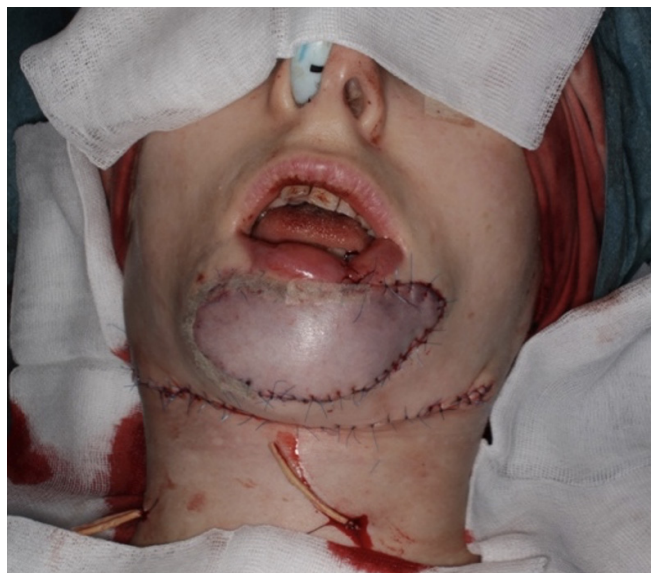

Рис. 3. Вид раны после фиксации лоскута в области дефекта и ушивания донорского ложа

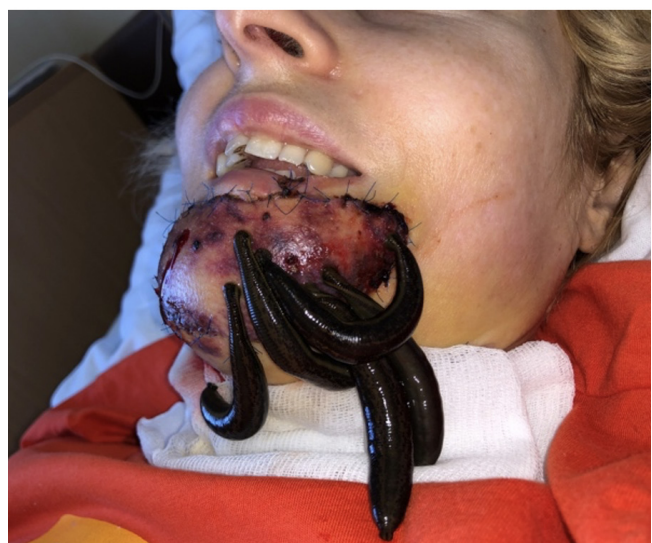

Рис. 4. Вид лоскута на третьи сутки; выполняется гирудотерапия

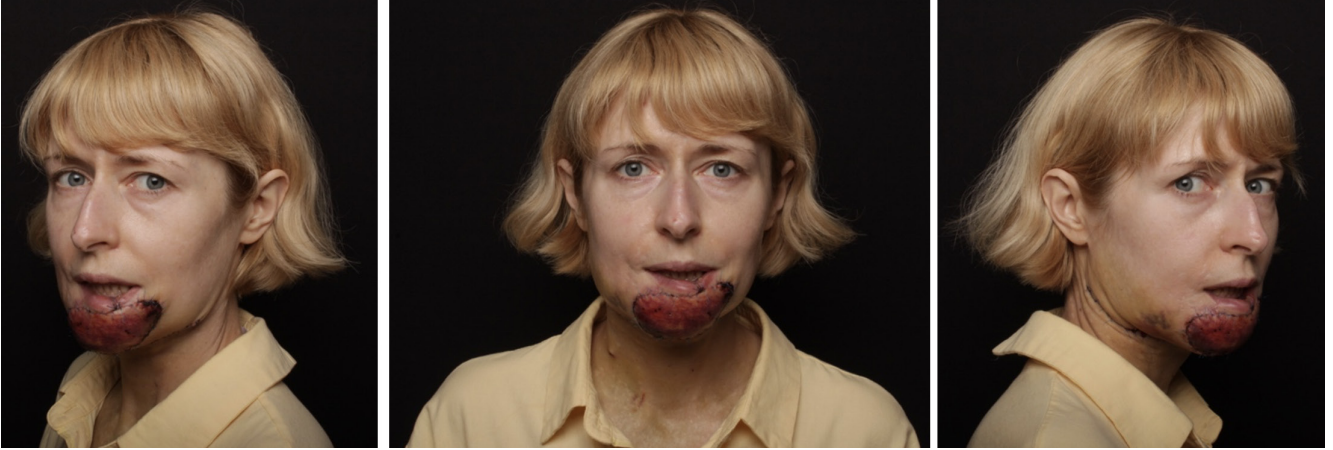

Рис. 5. Антропфотометрия: вид раны на седьмые сутки

Достижения в микрохирургии позволили лучше понять анатомические особенности кожно-фасциальных перфорантных лоскутов, что позволило реконструктивным хирургам получить новые реконструктивные возможности при устранении сложных дефектов ЧЛО [14].

ЗАКЛЮЧЕНИЕ

Регионарные лоскуты служат хорошей альтернативой свободным лоскутам на сосудистой ножке за счет уменьшения продолжительности операции, меньших требований к соматическому статусу пациента, навыкам хирурга и оснащению операционной [7]. Это позволяет

применять этот вид лоскутов в военно-полевой хирургии для немедленного устранения минно-взрывных и огнестрельных дефектов нижней трети лица.

Длинная сосудистая ножка обеспечивает широкую степень ротации лоскута и возможность его применения для устранения практически любого дефекта мягких тканей нижней трети лица, а идентичные щечной и подбородочной области характеристики кожи — добиться хорошего эстетического результата.

Представленный клинический случай является примером комплексного подхода к хирургическому лечению пациентов с дефектами ЧЛО с применением ротационного субментального лоскута.

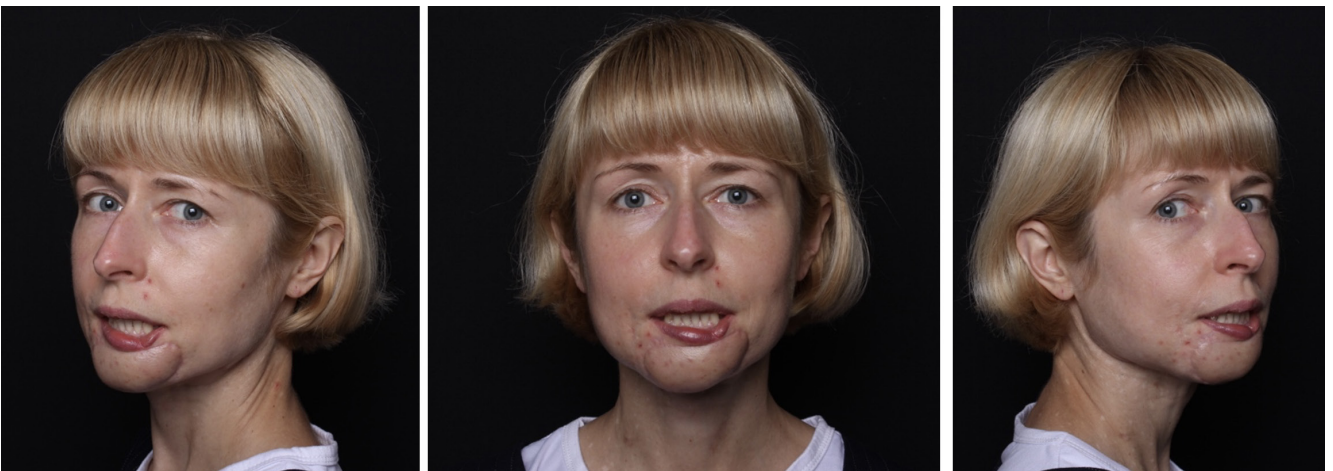

Рис. 6. Антропфотометрия через четыре месяца после операции

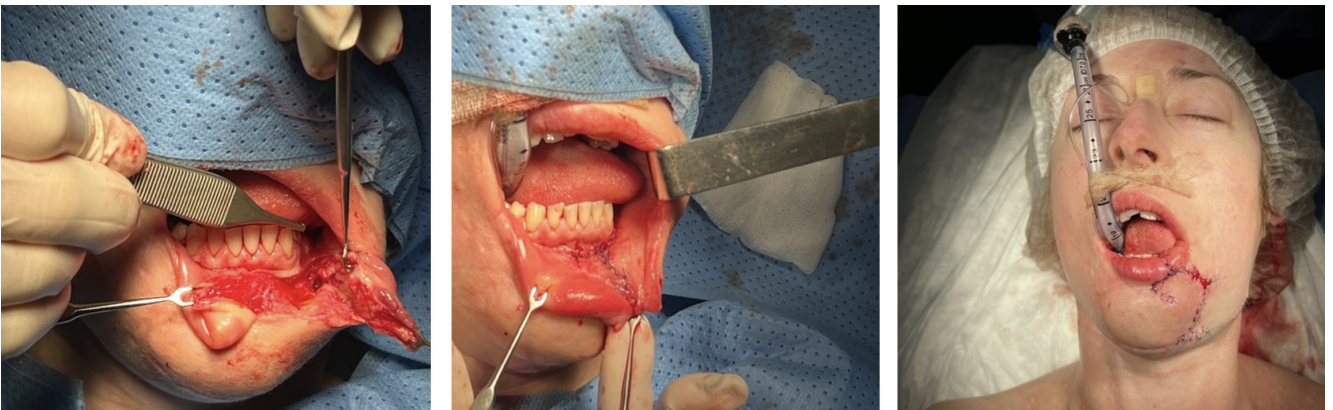

Рис. 7. Второй хирургический этап: пластическая коррекция нижней губы и мягких тканей подбородочной области через семь месяцев после основного этапа



Рис. 8. Антропометрия через 11 месяцев после операции

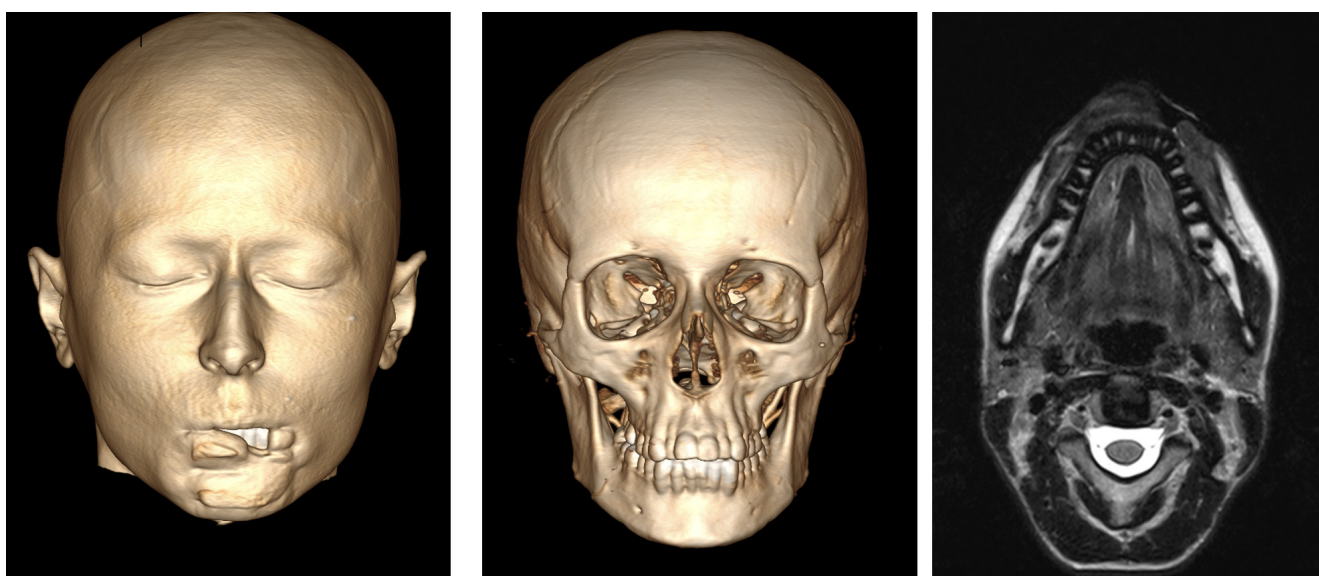


Рис. 9. МСКТ с контрастным усилением и МРТ ЧЛО до операции: в области дефекта инородные объекты не визуализируются

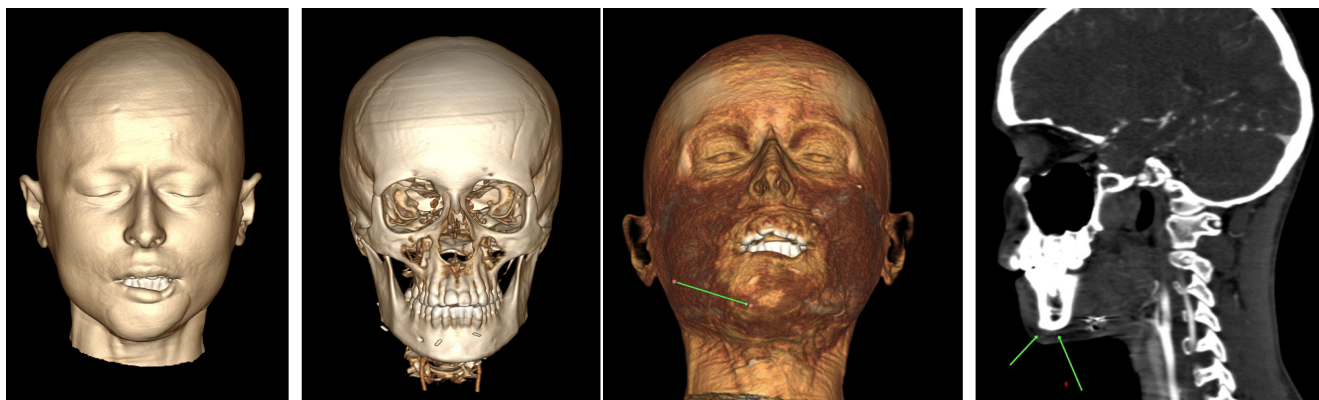


Рис. 10. МСКТ с контрастным усилением после операции: стрелкой обозначена субментальная артерия

Литература

1. Martin D, Pascal JF, Baudet J, Mondie JM, Farhat JB, Athoum A, et al. The submental island flap: a new donor site. Anatomy and clinical applications as a free or pedicled flap. *Plast Reconstr Surg.* 1993; 92 (5): 867–73.
2. Саприна О. А., Азизян Р. И., Бржезовский В. Ж., Мудунов А. М., Романов И. С., Аллахвердиева Г.Ф. и др. Использование субментального лоскута в реконструкции дефектов головы и шеи. *Сибирский онкологический журнал.* 2018; 17 (3): 51–7.

- DOI: 10.21294/1814-4861-2018-17-3-51-57.
- Bertrand B, Foletti JM, Noël W, Duron JB, Bardot J. Le lambeau sous-mental: revue de la littérature. *Ann Chir Plast Esthet.* 2015; 60 (1): 44–53. French. DOI: 10.1016/j.anplas.2014.07.011. Epub 2014 Sep 8. PMID: 25213485.
 - Magden O, Edizer M, Tayfur V, Atabay A. Anatomic study of the vasculature of the submental artery flap. *Plast Reconstr Surg.* 2004;114 (7): 1719–23. DOI: 10.1097/01.prs.0000142479.52061.7d. PubMed PMID: 15577340.
 - Vural E, Suen JY. The submental island flap in head and neck reconstruction. *Head Neck.* 2000; 22 (6): 572–8. DOI: 10.1002/1097-0347(200009)22:6<572::aid-hed5>3.0.co;2-k. PubMed PMID: 10941158.
 - Rahpeyma A, Khajehahmadi S. Submental artery island flap in intraoral reconstruction: a review. *J Craniomaxillofac Surg.* 2014; 42 (6): 983–9. DOI: 10.1016/j.jcms.2014.01.020. PubMed PMID: 24581636.
 - Hu S, Fan C, Pecchia B, Rosenberg JD. Submental island flap vs free tissue transfer in oral cavity reconstruction: Systematic review and meta-analysis. *Head Neck.* 2020; 42 (8): 2155–64. DOI: 10.1002/hed.26121. PubMed PMID: 32092220.
 - Habibi K, Ganry L, Luca-Pozner V, Atlan M, Qassemayr Q. Thin submental artery perforator flap for upper lip reconstruction: A case report. *Microsurgery.* 2021; 41 (4): 366–9. DOI: 10.1002/micr.30703. PubMed PMID: 33398906.
 - Hakeem AH, Hakeem IH, Wani FJ. Single-stage reconstruction of large defect of oral commissure and lips by submental artery island flap. *Natl J Maxillofac Surg.* 2018; 9 (2): 222–4. DOI: 10.4103/njms.NJMS_61_16. PubMed PMID: 30546239.
 - Nguyen HX, Nguyen HV, Nguyen HX, Le QV. Lower lip squamous cell carcinoma: A Vietnamese case report of surgical treatment with reconstruction by local flap. *Int J Surg Case Rep.* 2018; (53): 471–4. DOI: 10.1016/j.ijscr.2018.11.025. PubMed PMID: 30567072.
 - Shires CB, Sebelik M. The submental flap: Be wary. *Clin Case Rep.* 2022; 10 (1): e05260. DOI: 10.1002/ccr3.5260. PubMed PMID: 35028149.
 - Uppin SB, Ahmad QG, Yadav P, Shetty K. Use of the submental island flap in orofacial reconstruction — a review of 20 cases. *J Plast Reconstr Aesthet Surg.* 2009; 62 (4): 514–9. DOI: 10.1016/j.bjps.2007.11.023. PubMed PMID: 18248861.
 - Meaike JD, Dickey RM, Killion E, Bartlett EL, Brown RH. Facial Skin Cancer Reconstruction. *Semin Plast Surg.* 2016; 30 (3): 108–21. DOI: 10.1055/s-0036-1584821. PubMed PMID: 27478419.
 - Kannan RY. Supraplatysmal submental artery perforator flap: minimizing risk to the marginal mandibular nerve. *Ann Plast Surg.* 2014; 72 (1): 131. DOI: 10.1097/SAP.0b013e3182730187. PubMed PMID: 23528636.

References

- Martin D, Pascal JF, Baudet J, Mondie JM, Farhat JB, Athoum A, et al. The submental island flap: a new donor site. Anatomy and clinical applications as a free or pedicled flap. *Plast Reconstr Surg.* 1993; 92 (5): 867–73.
- Saprina OA, Azizjan RI, Bizhezovskii VZh, Mudunov AM, Romanov IS, Allahverdieva GF, et al. Ispol'zovanie submental'nogo loskuta v rekonstrukcii defektov golovy i shei. *Sibirskii onkologicheskii zhurnal.* 2018; 17 (3): 51–7. Russian. DOI: 10.21294/1814-4861-2018-17-3-51-57.
- Bertrand B, Foletti JM, Noël W, Duron JB, Bardot J. Le lambeau sous-mental: revue de la littérature. *Ann Chir Plast Esthet.* 2015; 60 (1): 44–53. French. DOI: 10.1016/j.anplas.2014.07.011. Epub 2014 Sep 8. PMID: 25213485.
- Magden O, Edizer M, Tayfur V, Atabay A. Anatomic study of the vasculature of the submental artery flap. *Plast Reconstr Surg.* 2004;114 (7): 1719–23. DOI: 10.1097/01.prs.0000142479.52061.7d. PubMed PMID: 15577340.
- Vural E, Suen JY. The submental island flap in head and neck reconstruction. *Head Neck.* 2000; 22 (6): 572–8. DOI: 10.1002/1097-0347(200009)22:6<572::aid-hed5>3.0.co;2-k. PubMed PMID: 10941158.
- Rahpeyma A, Khajehahmadi S. Submental artery island flap in intraoral reconstruction: a review. *J Craniomaxillofac Surg.* 2014; 42 (6): 983–9. DOI: 10.1016/j.jcms.2014.01.020. PubMed PMID: 24581636.
- Hu S, Fan C, Pecchia B, Rosenberg JD. Submental island flap vs free tissue transfer in oral cavity reconstruction: Systematic review and meta-analysis. *Head Neck.* 2020; 42 (8): 2155–64. DOI: 10.1002/hed.26121. PubMed PMID: 32092220.
- Habibi K, Ganry L, Luca-Pozner V, Atlan M, Qassemayr Q. Thin submental artery perforator flap for upper lip reconstruction: A case report. *Microsurgery.* 2021; 41 (4): 366–9. DOI: 10.1002/micr.30703. PubMed PMID: 33398906.
- Hakeem AH, Hakeem IH, Wani FJ. Single-stage reconstruction of large defect of oral commissure and lips by submental artery island flap. *Natl J Maxillofac Surg.* 2018; 9 (2): 222–4. DOI: 10.4103/njms.NJMS_61_16. PubMed PMID: 30546239.
- Nguyen HX, Nguyen HV, Nguyen HX, Le QV. Lower lip squamous cell carcinoma: A Vietnamese case report of surgical treatment with reconstruction by local flap. *Int J Surg Case Rep.* 2018; (53): 471–4. DOI: 10.1016/j.ijscr.2018.11.025. PubMed PMID: 30567072.
- Shires CB, Sebelik M. The submental flap: Be wary. *Clin Case Rep.* 2022; 10 (1): e05260. DOI: 10.1002/ccr3.5260. PubMed PMID: 35028149.
- Uppin SB, Ahmad QG, Yadav P, Shetty K. Use of the submental island flap in orofacial reconstruction — a review of 20 cases. *J Plast Reconstr Aesthet Surg.* 2009; 62 (4): 514–9. DOI: 10.1016/j.bjps.2007.11.023. PubMed PMID: 18248861.
- Meaike JD, Dickey RM, Killion E, Bartlett EL, Brown RH. Facial Skin Cancer Reconstruction. *Semin Plast Surg.* 2016; 30 (3): 108–21. DOI: 10.1055/s-0036-1584821. PubMed PMID: 27478419.
- Kannan RY. Supraplatysmal submental artery perforator flap: minimizing risk to the marginal mandibular nerve. *Ann Plast Surg.* 2014; 72 (1): 131. DOI: 10.1097/SAP.0b013e3182730187. PubMed PMID: 23528636.